

Kardiologie 2021 · 15:370–403
<https://doi.org/10.1007/s12181-021-00493-6>
 Angenommen: 23. Juni 2021
 Online publiziert: 29. Juli 2021
 © Deutsche Gesellschaft für Kardiologie - Herz- und Kreislaufforschung e.V. Published by Springer Medizin Verlag GmbH, ein Teil von Springer Nature - all rights reserved 2021



Manual der Arbeitsgruppe Interventionelle Kardiologie (AGIK) der Deutschen Gesellschaft für Kardiologie – Herz- und Kreislaufforschung e. V. (DGK)

Teil 1: „Durchführung der diagnostischen Herzkatheteruntersuchung“

Holger M. Nef¹ · Stephan Achenbach² · Ralf Birkemeyer³ · Alexander Bufe^{4,5} · Oliver Dörr¹ · Albrecht Elsässer⁶ · Luise Gaede² · Tommaso Gori^{7,8} · Hans M. Hoffmeister⁹ · Felix J. Hofmann¹ · Hugo A. Katus¹⁰ · Christoph Liebetrau^{8,11,12} · Steffen Massberg¹³ · Matthias Pauschinger¹⁴ · Thomas Schmitz¹⁵ · Tim Süselbeck¹⁶ · Wolfram Voelker¹⁷ · Jens Wiebe¹⁸ · Ralf Zahn^{19,20} · Christian Hamm¹ · Andreas M. Zeiher²¹ · Helge Möllmann²²

¹ Medizinische Klinik I, Kardiologie und Angiologie, Universitätsklinikum Gießen und Marburg GmbH, Gießen, Deutschland; ² Medizinische Klinik 2, Friedrich-Alexander-Universität Erlangen Nürnberg, Erlangen, Deutschland; ³ Herzklinik Ulm, Ulm, Deutschland; ⁴ Medizinische Klinik I, Helios Klinikum Krefeld, Krefeld, Deutschland; ⁵ Universität Witten/Herdecke, Witten, Deutschland; ⁶ Herz- Kreislauf-Zentrum, Universitätsklinik für Innere Medizin – Kardiologie, Klinikum Oldenburg, Oldenburg, Deutschland; ⁷ Zentrum für Kardiologie – Kardiologie I, Universitätsmedizin Mainz, Mainz, Deutschland; ⁸ Standort Rhein-Main, DZHK, Frankfurt am Main, Deutschland; ⁹ Klinik für Kardiologie und allgemeine Innere Medizin, Städtisches Klinikum Solingen gemeinnützige GmbH, Solingen, Deutschland; ¹⁰ Klinik für Innere Medizin III (Kardiologie, Angiologie, Pneumologie), Universitätsklinikum Heidelberg, Heidelberg, Deutschland; ¹¹ Abteilung für Kardiologie, Campus der JLU, Kerkhoff Bad Nauheim, Bad Nauheim, Deutschland; ¹² CCB – Cardioangiologisches Centrum Bethanien, Frankfurt am Main, Deutschland; ¹³ Medizinische Klinik und Poliklinik I, Klinikum der Universität München, München, Deutschland; ¹⁴ Klinik für Innere Medizin 8, Schwerpunkt Kardiologie, Universitätsklinik der Paracelsus Medizinischen Privatuniversität, Nürnberg, Deutschland; ¹⁵ Klinik für Kardiologie und Angiologie, Contilia Herz- und Gefäßzentrum, Essen, Deutschland; ¹⁶ Kardiologische Praxisklinik Ludwigshafen, Ludwigshafen, Deutschland; ¹⁷ Medizinische Klinik und Poliklinik, Universitätsklinikum Würzburg, Würzburg, Deutschland; ¹⁸ Klinik für Herz- und Kreislauferkrankungen, Deutsches Herzzentrum München, München, Deutschland; ¹⁹ Medizinische Klinik B, Klinikum der Stadt Ludwigshafen am Rhein gemeinnützige GmbH, Ludwigshafen, Deutschland; ²⁰ Kommission für Klinische Kardiovaskuläre Medizin, Deutsche Gesellschaft für Kardiologie, Düsseldorf, Deutschland; ²¹ Klinik für Kardiologie, Angiologie und Nephrologie, Universitätsklinik Frankfurt, Frankfurt, Deutschland; ²² Klinik für Innere Medizin I, St.-Johannes-Hospital Dortmund, Dortmund, Deutschland

Zusatzmaterial online

Die Online-Version dieses Beitrags (<https://doi.org/10.1007/s12181-021-00493-6>) enthält ein Inhaltsverzeichnis und einen Anhang bestehend aus Klassifikationen und Definitionen, einem Abbildungs- und einem Tabellenverzeichnis. Beitrag und Zusatzmaterial stehen Ihnen im elektronischen Volltextarchiv auf <http://www.springermedizin.de/der-kardiologie> zur Verfügung. Sie finden das Zusatzmaterial am Beitragsende unter „Supplementary Material“.

Präambel und Einleitung

Laut aktuellem Herzbericht 2018 erfolgten im Jahr 2017 an über 1000 Linksherzkathetermessplätzen in Deutschland ca. 880.000 Herzkatheteruntersuchungen. Entsprechend ergaben sich im Bundesdurchschnitt hochgerechnet 457 perkutane Koronarinterventionen auf 100.000 Personen, d. h. 42,9% der Herzkatheteruntersuchungen umfassen eine perkutane Koronarintervention (PCI) [1].

Angesichts dieser Vielzahl an Prozeduren erscheint es der Arbeitsgruppe Interventionelle Kardiologie (AGIK) im Auftrag der Deutschen Gesellschaft für Kardiologie und Herzkreislaufforschung e. V. (DGK) umso wichtiger, eine möglichst standardisierte Vorgehensweise zu etablieren. Dies zum einen vor dem Hintergrund der stetig steigenden Komplexität der Patientenfälle und zum anderen, um dem Qualitätsanspruch an eine moderne Diagnostik bzw. Intervention gerecht zu werden.

Dieses Manual zur diagnostischen Herzkatheteruntersuchung (*Teil 1*) und zur perkutanen Koronarintervention (*Teil 2*) ist deshalb eine Anwendungsempfehlung für interventionell tätige Ärzte, die den gegenwärtigen Kenntnisstand unter Berücksichtigung neuester Studienergebnisse wiedergibt. Hierzu wurde in den einzelnen Kapiteln speziell auf die Alltagstauglichkeit der Empfehlungen geachtet, sodass dieses Manual jedem interventionell tätigen Kardiologen als Entscheidungshilfe im Herzkatheterlabor dienen soll. Es kann selbstverständlich nicht die ärztliche Evaluation des individuellen Patienten ersetzen und damit die Anpassung der Diagnostik bzw. der Therapie an dessen spezifische Situation.

Dieses Manual ist die zweite erweiterte Auflage der bereits im Jahr 2008 publizierten Positionspapiere [2, 3]. Bei der Erstellung erfolgte eine systematische Analyse der vorhandenen Literatur und der besten verfügbaren wissenschaftlichen Evidenz. Dies ist nach dem gängigen Schema der Empfehlungsgrade innerhalb des Manuals entsprechend gekennzeichnet:

Empfehlungsgrade

- I: Evidenz und/oder allgemeine Übereinkunft, dass eine Therapieform oder eine diagnostische Maßnahme effektiv, nützlich oder heilsam ist (wird empfohlen/ist indiziert)
- II: Widersprüchliche Evidenz und/oder unterschiedliche Meinungen über den Nutzen/Effektivität einer Therapieform oder einer diagnostischen Maßnahme

Aus Gründen der besseren Lesbarkeit und Verständlichkeit der Texte wird in Springer-Publikationen in der Regel das generische Maskulinum als geschlechtsneutrale Form verwendet. Diese Form impliziert immer alle Geschlechter.



QR-Code scannen & Beitrag online lesen

Dieses Manual zur diagnostischen Herzkatheteruntersuchung (*Teil 1*) ist eine Anwendungsempfehlung für interventionell tätige Ärzte, die den gegenwärtigen Kenntnisstand unter Berücksichtigung neuester Studienergebnisse wiedergibt. Hierzu wurde in den einzelnen Kapiteln speziell auf die Alltagstauglichkeit der Empfehlungen geachtet, sodass dieses Manual jedem interventionell tätigen Kardiologen als Entscheidungshilfe im Herzkatheterlabor dienen soll. Trotz der von vielen Experten eingebrachten praktischen Hinweise kann dieses Manual dennoch nicht die ärztliche Evaluation des individuellen Patienten ersetzen und damit eine Anpassung der Diagnostik bzw. Therapie ersetzen.

Schlüsselwörter

Koronarangiographie · PCI · Herzkatheterlabor · Koronare Herzerkrankung · Akutes Koronarsyndrom

- IIa: Evidenzen/Meinungen favorisieren den Nutzen bzw. die Effektivität einer Maßnahme (sollte erwogen werden)
- IIb: Nutzen/Effektivität einer Maßnahme ist weniger gut durch Evidenzen/Meinungen belegt (kann erwogen werden)
- III: Evidenz und/oder allgemeine Übereinkunft, dass eine Therapieform oder eine diagnostische Maßnahme nicht effektiv, nicht nützlich oder nicht heilsam ist und im Einzelfall schädlich sein kann (wird nicht empfohlen)

Evidenzgrade

- A: Daten aus mehreren randomisierten klinischen Studien oder Metaanalysen
- B: Daten aus einer randomisierten klinischen Studie oder mehreren großen nicht randomisierten Studien
- C: Konsensusmeinung von Experten und/oder kleinen Studien, retrospektiven Studien oder Registern

Grundlage dieses Manuals waren insbesondere die Europäischen Leitlinien zur myokardialen Revaskularisation in der Version von 2018 sowie die korrespondierenden ACC/AHA-Richtlinien [4, 5]. Ergänzt ist dieses Manual durch praktische Tipps zum prozeduralen Vorgehen, welche die Auffassungen verschiedener „Katheterschulen“ wiedergeben und im Konsens der Autorengruppe verfasst wurden. Richtlinien zur Einrichtung und für die Betreibung von Herzkatheterlaboren wurden für Deutschland separat publiziert [6].

1 Voraussetzungen zur Koronarangiographie und Intervention

1.1 Allgemeine patientenseitige Voraussetzungen

Vor Durchführung einer Herzkatheteruntersuchung müssen verschiedene patientenseitige Voraussetzungen erfüllt sein, die sich insbesondere auf Indikation, Anamnese, aktuelle Symptomatik, Medikation, körperliche Untersuchung und apparative Voruntersuchungen beziehen. In der Regel ist eine sinnvolle und sichere invasive Diagnostik nur durchzuführen, wenn die in den folgenden Abschnitten näher erläuterten Voraussetzungen erfüllt sind. Dies ist umso wichtiger, da immer häufiger ältere und multimorbide Patienten einer Herzkatheteruntersuchung zugeführt werden. Bei Notfällen (z. B. ST-Hebungsinfarkt) kann es gerechtfertigt sein, die Herzkatheteruntersuchung auch ohne vollständige Voruntersuchungen sofort durchzuführen.

1.2 Indikationsstellung

Die Indikation zur Herzkatheteruntersuchung wird in der Regel vom primär betreuenden Arzt (Arzt in Krankenhaus oder Praxis) gestellt. Der die Katheteruntersuchung durchführende Arzt muss selbst die Indikation und Voraussetzungen überprüfen und ggf. zusätzliche Voruntersuchungen veranlassen. Die medizinische Indikation zur Herzkatheteruntersuchung wird in Abschn. 3 ff. erläutert. Sowohl der Indikationsstellende als auch der durchführende Arzt muss über die entsprechende Fachkunde „Strahlenschutz“ verfügen (I, C). Jedoch sind gemäß § 145 Abs. 1 Nr. 2 der

Tab. 1 Biochemische Laboruntersuchungen bei Patienten mit dem Verdacht auf eine koronare Herzerkrankung

Vollständiges Blutbild einschließlich Hämoglobin, Thrombozytenzahl und Leukozytenzahl
Kreatinin und Nierenfunktion (Kreatinin-Clearance)
Schilddrüsenfunktion (TSH in erster Linie)
Kalium
Gerinnung (INR, aPTT)
Ggf. Triglyzeride und Cholesterin (inklusive HDL und LDL)
Ggf. BNP oder NT-proBNP
<i>TSH</i> Thyreoidea-stimulierendes Hormon, <i>HDL</i> „high density lipoprotein“, <i>LDL</i> „low density lipoprotein“, <i>BNP</i> brain natriuretic peptide“

StrlSchV auch Ärzte die im jeweiligen Arbeitsgebiet über die erforderlichen Kenntnisse im Strahlenschutz verfügen und unter ständiger Aufsicht und Verantwortung eines in diesem Bereich fachkundigen Arztes tätig sind, dazu berechtigt (z. B. Ausbildung von Assistenzärzten).

1.3 Voruntersuchungen

1.3.1 Anamnese und körperliche Untersuchungen

Vor Beginn einer elektiven Herzkatheteruntersuchung muss eine vollständige Anamnese vorliegen (I, C). Hierzu zählen die Erhebung der Risikofaktoren, wesentlicher Begleiterkrankungen (z. B. Diabetes, Schilddrüsenfunktionsstörungen, Niereninsuffizienz), einer Blutungs- oder Thromboseneigung und bekannter Allergien, insbesondere einer evtl. bekannten Kontrastmittelallergie. Zur Einschätzung der Lebenssituation des Patienten ist eine Sozialanamnese erforderlich, die das familiäre Umfeld sowie die psychische und berufliche Situation einschließt. Die kardiale Vorgeschichte einschließlich der aktuellen Ischämiediagnostik und früherer interventioneller oder operativer Eingriffe muss im Detail vorliegen (I, C). Insbesondere muss die aktuelle kardiale Symptomatik des Patienten (pektanginöse Beschwerden, Dyspnoe, Synkopen) dem Untersucher für die Therapieentscheidung im Rahmen der Katheterdiagnostik bekannt sein.

Bei der körperlichen Untersuchung eines Patienten mit einer vermuteten

KHK sollte auf Anzeichen einer Ischämie/Hypoperfusion, Hypertonie, Herzklappen-erkrankung, hypertrophen obstruktiven Kardiomyopathie oder kardialen Arrhythmie geachtet werden. Die Messung des Blutdrucks und des Body-Mass-Index (BMI) und die Suche nach Hinweisen auf eine zerebrale oder periphere Gefäßkrankheit (durch Untersuchung der peripheren Pulse, Auskultation der Halsschlagader, Beurteilung des Knöchel-Arm-Index = ABI) sowie anderen Komorbiditäten wie Schilddrüsenenerkrankungen, Nierenerkrankungen oder Zeichen der Herzinsuffizienz i. S. von peripheren Ödemen sind dringend erforderlich. Des Weiteren sollte nach Anzeichen einer Perikarditis, einer Bronchitis, eines Bronchospasmus oder einer Pleuritis Ausschau gehalten werden.

1.3.2 Medikamentenanamnese und Umgang mit oraler Antikoagulation

Die Medikamente, die vom Patienten eingenommen werden, müssen dem Untersucher bekannt sein. Eine thrombozytenaggregationshemmende Behandlung mit ASS und P2Y₁₂-Antagonisten (Clopidogrel, Prasugrel, Ticagrelor) sollte fortgesetzt werden.

Die Therapie mit Vitamin-K-Antagonisten (VKA) sollte nicht zwingend unterbrochen oder pausiert werden. Es empfiehlt sich, aufgrund einer verringerten Blutungsrate allerdings statt des femoralen den radialen Zugang zu wählen. Im Rahmen einer elektiven PCI sollte bei femoralem Zugang der INR <2,0 und bei radialem Zugang <2,5 liegen [7].

Unabhängig davon, ob eine orale Antikoagulation in der Medikation besteht, sollte bei einer Untersuchung über den radialen Zugang unfractioniertes Heparin appliziert werden. Dies reduziert die Verschlussrate der A. radialis deutlich. Um das Blutungsrisiko möglichst gering zu halten, kann die Dosis entsprechend angepasst werden [8]. Die periprozedurale Antikoagulation wird in Kap. 5 des Beitrags „Manual der Arbeitsgruppe Interventionelle Kardiologie (AGIK) der Deutschen Gesellschaft für Kardiologie – Herz- und Kreislaufforschung e. V. (DGK)“. Teil 2 „Durchführung der perkutanen Koronarintervention“ in einer der folgenden Ausgaben von *Der Kardiologe* diskutiert werden.

Sofern die Antikoagulation mit einem direkten oralen Antikoagulans (DOAK) durchgeführt wird, sollte die Medikation beim transfemoralem Vorgehen am Vortag und am Tag des Eingriffs pausiert werden. Ein „bridging“ ist dabei nicht erforderlich. Bei transradialem Vorgehen und im Rahmen einer Notfalluntersuchung ist die Unterbrechung der DOAK-Gabe nicht notwendig [9].

Bei Patienten mit mechanischen Klap- penprothesen sollte bei elektiver PCI zur Reduktion des Blutungsrisikos die Medikation mit VKA pausiert und periprozedural Heparin in üblicher Dosis gegeben werden.

1.3.3 Kardiologische Diagnostik

Vor einer elektiven Herzkatheteruntersuchung sollte ein Ruhe-EKG vorliegen, das nicht älter als 2 Wochen ist. Bei zwischenzeitlich aufgetretener Angina pectoris ist ein aktuelles Ruhe-EKG erforderlich. Zusätzlich ist bei elektiven Untersuchungen in der Regel auch eine Echokardiographie zu fordern (I, C).

1.3.4 Labordiagnostik

Zur Vermeidung von Komplikationen sollten aktuelle (maximal 2 Wochen alt) Laborwerte vorliegen. Die routinemäßige Labordiagnostik vor einer elektiven Herzkatheteruntersuchung sollte Hämoglobin, Kreatinin (GFR), TSH basal, Kalium, Gerinnungswerte (z. B. INR, aPTT), Thrombozytenzahl und Leukozytenzahl umfassen (I, C). Bei einer notfallmäßigen Katheteruntersuchung muss das Ergebnis der Laboruntersuchung nicht abgewartet werden (s. **Tab. 1**).

1.3.5 Weitere spezielle Voruntersuchungen

Weitere Voruntersuchungen werden im Einzelfall nach klinischer Indikation erforderlich. Sie sind entweder im Rahmen differenzialdiagnostischer Überlegungen (Röntgen-Thorax, CT-Thorax, Lungenszintigraphie, Bestimmung der D-Dimere, Lungenfunktionsprüfung) oder zur Planung des Eingriffs (Duplexsonographie der arteriellen Zugangswege, erweiterte Allergie- oder Gerinnungsdiagnostik) bzw. zur Risikoabschätzung (Lungenfunktionsprüfung, Blutgasanalyse, Duplexsonographie der supraaortalen Gefäße) zu veranlassen.

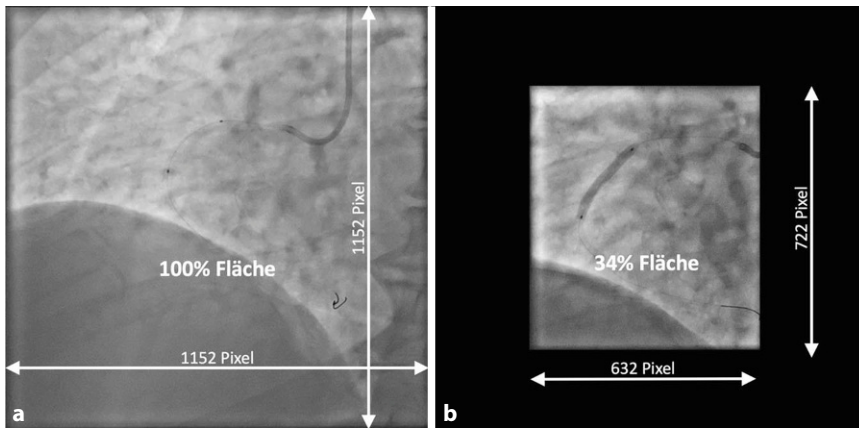


Abb. 1 ▲ Reduktion des Dosisflächenproduktes durch Verwendung des Kollimators. (a) Fluoroskopische Darstellung ohne Einsatz des Kollimators, (b) Reduktion des Dosisflächenproduktes durch die Verwendung des Kollimators

1.4 Untersucherseitige Voraussetzungen

1.4.1 Fachliche Voraussetzungen

Die untersucherseitigen Voraussetzungen und die Ausbildung zur selbstständigen Durchführung von Herzkatheteruntersuchungen ist im Curriculum Interventionelle Kardiologie der Deutschen Gesellschaft für Kardiologie – Herz- und Kreislaufforschung e. V. (DGK) detailliert festgelegt und beschrieben [10].

1.4.2 Mindestzahlen

Im Rahmen der § 135 und § 137 SGB V sind in Deutschland nur im vertragsärztlichen Bereich gesetzliche Zulassungskriterien sowie Mindestmengen festgelegt. Nach einer Vereinbarung der kassenärztlichen Bundesvereinigung aus dem Jahr 1999 wurde für eigenverantwortlich tätige Vertragsärzte § 135 Abs. 2 SGB V als Eingangsvoraussetzung zur Erbringung von invasiven kardiologischen Leistungen die selbstständige Durchführung von mindestens 1000 Linksherzkathetern in 4 Jahren und 300 PCI innerhalb der letzten 3 Jahre vor Antragstellung bindend vereinbart („Führerscheinregelung“). Danach müssen dann jährlich mindestens 150 invasive Untersuchungen, davon mindestens 50 PCI, vom durchführenden Arzt zum Erhalt der Durchführungserlaubnis nachgewiesen werden [11, 12].

In den europäischen Leitlinien und den COCATS-Empfehlungen sind wenigstens 300 diagnostische Katheteruntersuchungen, davon mindestens 200 als primärer

Untersucher innerhalb von 12 Monaten gefordert. Gleichmaßen sollen wenigstens 100 PCI als primärer Untersucher pro Jahr durchgeführt werden, wovon ein Drittel der Untersuchungen Notfallbehandlungen darstellen sollten (IIa, C) [5, 13]. Die Durchführung von PCI bei Patienten mit akutem Koronarsyndrom sollte generell nur Zentren mit einer jährlichen Anzahl >400 PCIs und einem 24/7-Service vorbehalten sein (IIa, C). Bei kleineren Herzkatheterabteilungen ist eine Kooperationsvereinbarung mit einem Herzkatheterzentrum nachzuweisen (IIa, C) [13].

Die Behandlung von komplexen Hauptstammstenosen sollte nur von erfahrenen Untersuchern, die ein jährliches Volumen von wenigstens >25 Hauptstamm-PCI vorweisen können, durchgeführt werden. Darüber hinaus sollte generell die Durchführung von Hochrisikoeingriffen („letztes Gefäß“, Hauptstamm-PCI, PCI von CTO, Bypassinterventionen) nur von ausreichend erfahrenen Untersuchern durchgeführt werden, die zudem Zugriff auf mechanische Kreislaufunterstützung und Intensivmedizin haben (IIa, C) [5].

1.4.3 Strahlenschutz

Der Erwerb der Fachkunde zur Anwendung von Röntgenstrahlen wird im § 18 a Abs. 2 RöV für Ärzte geregelt und erfordert den Besuch entsprechender Strahlenschutzkurse. Der leitende Arzt und Betreiber des Herzkatheterlabors ist in der Regel auch Strahlenschutzbeauftragter und hat in dieser Eigenschaft die regelmäßige

ge Durchführung der Strahlenschutzbelehrung der Mitarbeiter, die Wartung und Konstanzprüfungen der Anlagen sowie die Kontrolle der Dosimetrie des Katheterpersonals zu überprüfen [14]. Kenntnisse über die Strahlenbelastung verschiedener Projektionen [15] und die Möglichkeiten der Strahlenreduktion durch Einblenden, gepulste Durchleuchtung, Position des Tisches und der Röhren, und die Untersuchungstechnik ([16]; s. auch Abschn. 2.5) sowie durch bauliche Gegebenheiten [17] sollten beim Untersucher vorhanden sein (Übersicht s. Quelle [18]). Siehe hierzu auch die gesonderten Leitlinien zum Betreiben eines Herzkatheterlabors [14]. Durch strukturierte Ausbildungsprogramme lässt sich die Strahlenbelastung im Herzkatheterlabor für Arzt und Patient reduzieren. Die Teilnahme an entsprechenden Kursen ist deshalb zu empfehlen (I, C).

Generell ist nach dem ALARA-Prinzip („As Low As Reasonable Achievable“; deutsch: so niedrig wie vernünftigerweise erreichbar) zu verfahren. Dabei ist die möglichst niedrigste Strahlendosis für die aktuelle Situation zu wählen. In diesem Zusammenhang sollte darauf geachtet werden, dass eine hohe Bildwiederholungsrate entsprechend die Dosis für den Patienten erhöht (doppelte Anzahl von Bildern = doppelte Dosis für den Patienten). Das sog. Dosisflächenprodukt (Dosis mal bestrahlte Fläche in $\mu\text{Gy} \cdot \text{m}^2$ oder $\text{cGy} \cdot \text{cm}^2$) ergibt sich aus der verwendeten Dosis und der angewandten Fläche. Dies bedeutet, dass bei entsprechender Verwendung der Blendentechnik (s. ■ Abb. 1) und Reduktion der durchstrahlten Fläche das Dosisflächenprodukt (DFP) abnimmt (Flächenreduktion um 66% = DFP um 66% kleiner).

Weiterhin ist eine umsichtige Verwendung des Zooms genauso wie ein daran angepasster Kollimator für das entstehende Dosisflächenprodukt entscheidend. Zur Dosisreduktion sollte der Abstand zwischen Detektor und Patient gering und zwischen Tisch und Röhre groß sein (s. ■ Abb. 2).

Schließlich sind steile Angulationen – wenn möglich – zu vermeiden. Es gilt grundsätzlich, dass bei ca. 3 cm zusätzlichem Gewebe bzw. Wasser die Patienteneintrittsdosis verdoppelt werden muss,

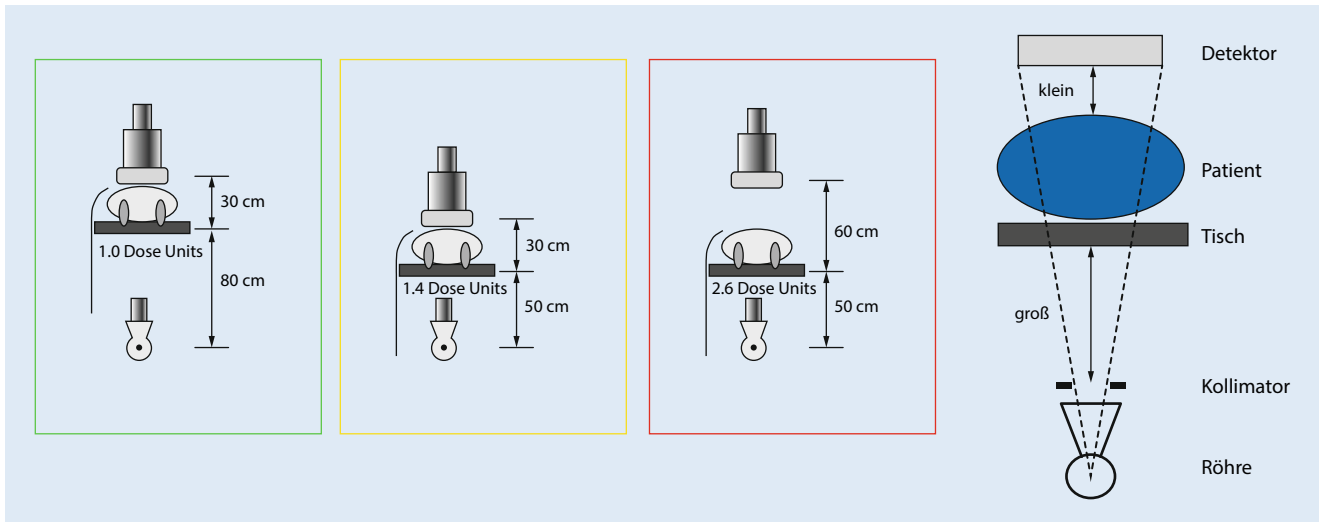


Abb. 2 ▲ Abstand Patient zu Detektor und Tisch zur Röhre. (Mod. nach [18])

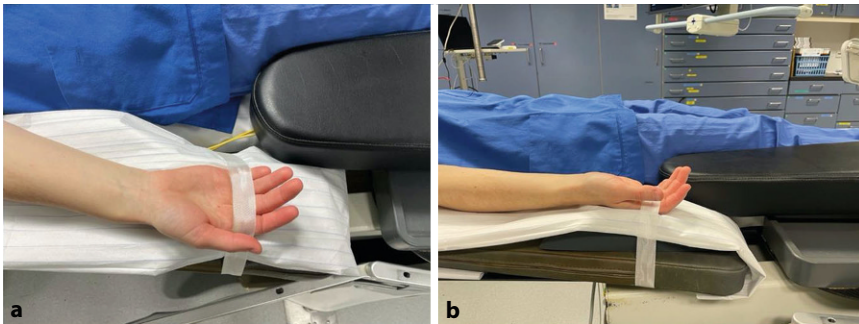


Abb. 3 ▲ Beispiel: Lagerung des rechten bzw. linken Arms für den proximalen radialen Zugang. (a) Aufsicht auf die Lagerung bei dem rechten radialen Zugang, (b) Seitenansicht bei der Lagerung für den rechten radialen Zugang

um die Patientenaustrittsdosis konstant zu halten.

Gemäß § 18 (2) der Röntgenverordnung (RöV) ist eine Arbeitsanweisung im Katheterlabor in Schriftform vorzuhalten. Ein Muster dazu wird von der Deutschen Gesellschaft für Kardiologie zur Verfügung gestellt [19]. Als weitergehende Arbeitsanweisung kann dieses Manual im Katheterlabor hinterlegt werden.

Die Strahlenbelastung der diagnostischen Koronarangiographie sollte unter $2800 \text{ cGy} \cdot \text{cm}^2$ liegen (Referenzwert der RöV) [20]. Für die isolierte PCI liegt der Dosisreferenzwert bei $4800 \text{ cGy} \cdot \text{cm}^2$ und für die einzeitige PCI bei $5500 \text{ cGy} \cdot \text{cm}^2$. Liegen die mittleren Werte in einem Katheterlabor über der 95. Perzentile der bundesweit vom Institut für Qualität und Transparenz im Gesundheitswesen (IQTIG) ermittelten Jahresergebnisse, müssen die Ursachen gesucht und Abhilfemaßnahmen

ergriffen werden [21]. Der Wert wird allerdings wesentlich durch die Anlagentechnik (z.B. monoplan vs. biplan) und die Untersuchungstechnik (z.B. mit/ohne LV-Angiogramm) bestimmt (I, C).

2 Untersuchungsverfahren

Eine diagnostische Herzkatheteruntersuchung kann aus mehreren Untersuchungsteilen bestehen. Die anzuwendenden Techniken richten sich nach der Grunderkrankung von rechtem und linkem Ventrikel, der Lunge und den großen zu- und abführenden Gefäßen. Am Herzen sind insbesondere koronare, valvuläre, myokardiale, endokardiale und perikardiale Funktionsstörungen zu erfassen. Im folgenden Abschnitt werden zunächst die Untersuchungstechniken und anschließend die Art der Herzkatheteruntersuchung für die wesentlichen kardialen und

internistischen Erkrankungen dargestellt. Spezielle gerätetechnische Aspekte von Herzkathetermessplätzen und Bestimmungen bezüglich des Strahlenschutzes und der Hygiene sind in separaten Leitlinien abgehandelt [3].

2.1 Vorbereitung

2.1.1 Patientenvorbereitung

Vor der elektiven Linksherzkatheteruntersuchung ist auf ausreichende Flüssigkeitszufuhr zu achten, ggf. mittels einer intravenösen Infusion, insbesondere bei Patienten mit eingeschränkter Nierenfunktion. Orale Flüssigkeitszufuhr und eine moderate Nahrungsaufnahme (z.B. kleines Frühstück) sind erlaubt, nur bei Risikopatienten ist eine vollständige Nahrungskarenz einzuhalten (I, C). Mit Beginn der Untersuchung müssen ein intakter venöser Zugang (I, C) und eine kontinuierliche EKG-Registrierung gewährleistet sein. Eine sterile Abdeckung des Patienten und eine sorgfältige Hautdesinfektion (Sprüh- oder Wischdesinfektion) müssen durchgeführt werden [22].

Zusätzlich zu der die Hämodynamik messwerte registrierenden nichtärztlichen Assistentkraft muss ein weiterer Arzt für Notfallmaßnahmen in räumlicher Nähe unmittelbar abrufbar sein (I, C). Bei Bedarf kann der Patient vor Beginn der Untersuchung ein schnell wirksames Sedativum erhalten (z.B. Midazolam i.v. oder p.o.). Diese leichte Sedierung ist v. a. auch zur Prophylaxe eines Radialispasmus ratsam

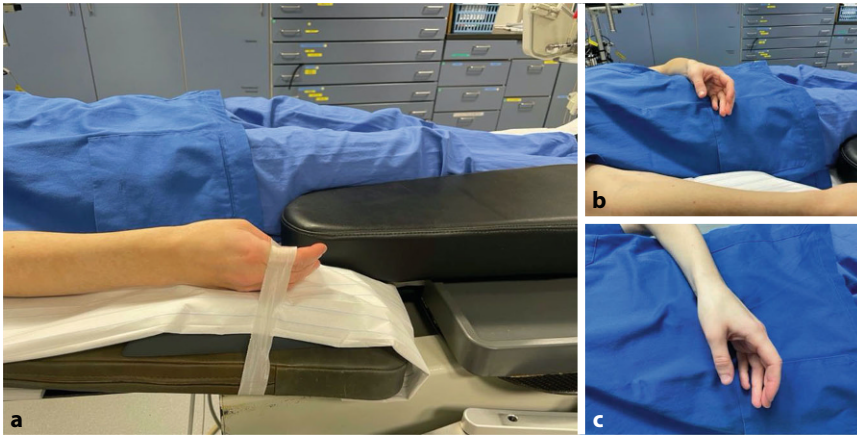


Abb. 4 ▲ Beispiel: Lagerung des rechten bzw. linken Arms für den distalen radialen Zugang. (a) Lagerung für den distalen radialen Zugang rechts, (b) und (c) Lagerung für den distalen radialen Zugang für links

(IIa, C) [23]. Eine tiefe Sedierung sollte allerdings vermieden werden, um die Kooperationsfähigkeit des Patienten bei der Untersuchung nicht zu stark einzuschränken. Bei einer durchgeführten Sedierung sollte eine Überwachung durch Pulsoxymetrie erfolgen (I, C).

Die Lagerung des Arms bei radialem Zugangsweg ist exemplarisch in **Abb. 3** (proximaler radialer Zugang) und **Abb. 4** (distaler radialer Zugang) dargestellt.

2.1.2 Notfallausrüstung zur Herzkatheteruntersuchung

Notfallinstrumente (Intubationsbesteck, Absaugsystem, Defibrillator) und Medikamente (s. **Tab. 2**) zur Behandlung von Zwischenfällen im Katheterlabor müssen direkt verfügbar sein. Eine Überprüfung aller notwendigen Geräte bzw. Medikamente sollte täglich anhand einer Checkliste erfolgen (I, C).

2.1.3 Antikoagulation im Rahmen der Untersuchung

Eine routinemäßige Gabe von Heparin zur Durchführung der Herzkatheteruntersuchung ist beim transfemoralem Zugangsweg nicht erforderlich (I, C), wenn die Spüllösung für die Kathetersysteme mit Heparin versetzt ist (1000 IU/l). Abzuwägen ist hier die Vermeidung möglicher thrombotischer Komplikationen gegen das höhere Blutungsrisiko. So empfiehlt sich die ergänzende Heparin-gabe bei einer Untersuchungsdauer über 45 min (z. B. bei Patienten mit Bypassdarstellung)

oder bei der Passage der Aortenklappe (z. B. bei Aortenklappenstenosen).

Bei der Verwendung des transradialen Zugangs reduziert die Heparinisierung die Verschlussrate der A. radialis [23], sodass die routinemäßige Gabe eines Heparinbolus von 30–50 IU/kg Körpergewicht (2500–5000 IU unfraktioniertes Heparin) bei der diagnostischen Herzkatheteruntersuchung empfohlen wird (I, C). Die Alternative zur unfraktionierten Heparin-gabe ist das intravenöse Verabreichen von Enoxaparin (0,5–0,75 mg/kg Körpergewicht) (IIa, B) [24]. Bei heparin-induzierter Thrombozytopenie Typ II (HIT II) ist die Antikoagulation mit Bivalirudin oder Argatroban möglich (I, C).

2.1.4 Kathetermaterial

Für diagnostische Herzkatheteruntersuchungen ist in der Regel ein Katheterdurchmesser von 5 French empfehlenswert, da hiermit ein sinnvoller Kompromiss zwischen Darstellungsqualität und vaskulären Komplikationen erzielt wird. Katheterdurchmesser von 4 French können bei bestimmten Indikationen (z. B. schlanker Patient, erhöhtes Blutungsrisiko, ambulante Untersuchung) sinnvoll sein, allerdings geht dies zulasten der Darstellungsqualität. Für die PCI werden in der Regel 6-French-Führungskatheter verwandt.

2.1.5 Kontrastmittel

Es sollte so wenig wie möglich Kontrastmittel verwendet werden. Für die Darstellung einer Koronararterie sind dabei in der Re-

gel 5–10 ml Kontrastmittel pro Injektion ausreichend. Die Injektion in die Herzhöhlen, die Aorta oder die Pulmonalarterie erfordert größere Kontrastmittelmengen, für deren Applikation eine Injektionspumpe zu benutzen ist. Der Gesetzgeber hat Qualitätsindikatoren hinsichtlich des Kontrastmittelverbrauchs festgelegt. Bei einer diagnostischen Koronarangiographie sollten nicht mehr als 150 ml verbraucht werden. Eine PCI sollte mit weniger als 200 ml Kontrastmittel erfolgen, bei einzeltiger Koronar-diagnostik und PCI sind bis zu 250 ml gerechtfertigt [21]. Es sollte darauf geachtet werden, den Grund für einen evtl. erhöhten Verbrauch zu dokumentieren.

Generell sind allgemeine (allergische, zerebrale etc.), kardiale (Anstieg des LVEDP, Arrhythmien) und renale Nebenwirkungen der Kontrastmittel zu berücksichtigen (s. hierzu auch Kap. 5 sowie die vorliegenden Empfehlungen der Deutschen Gesellschaft für Kardiologie; [25]).

Es wird unterschieden zwischen ionischen und nichtionischen Kontrastmitteln bzw. dem Grad der Osmolalität (s. **Tab. 3**; [26]). Heute werden hochosmolare Kontrastmittel für die Herzkatheteruntersuchung aufgrund des hohen Nebenwirkungsrisikos nicht mehr verwendet. Es kommen nichtionische Kontrastmittel zur Anwendung, da hier im Vergleich zu ionischen Kontrastmitteln allergische Früh- und Spätreaktionen seltener auftreten (0,5–1,5%) und weniger Interaktionen mit anderen Substanzen bestehen (I, C). Unter Verwendung von ionischen Kontrastmitteln wurde allerdings eine etwas geringere Thrombozytenaktivierung beobachtet, obwohl dies nicht durch große randomisierte Studien belegt ist und klinisch fraglich relevant ist.

Die Osmolalität der niederosmolaren nichtionischen (monomeren) Kontrastmittel liegt mit ca. 520–820 mmol noch über der physiologischen Osmolalität. Sie ist abhängig unter anderem vom Jodgehalt (=Maß für die Röntgendichtigkeit), der für die Herzkatheteruntersuchung ca. 300–370 mg/ml beträgt. Entsprechend variiert der Grad der Viskosität (ca. 4,5–12 cP bei 37°C).

Dimere, nichtionische Kontrastmittel (z. B. Iodixanol) weisen im Vergleich zu monomeren nichtionischen Kontrastmitteln eine noch niedrigere Os-

Tab. 2 Medikamente zur Notfallbehandlung während einer Herzkatheteruntersuchung	
Hypotonie	NaCl-, Ringer-Lösung, ggf. Sympathomimetika
Hypertensive Krise	Nitrat s. l., Urapidil, kurz wirksame Ca-Antagonisten, Betablocker
Vagale Reaktion	Atropin, NaCl-, Ringer-Lösung
Erbrechen	Metoclopramid
Inadäquate Sinustachykardie	Betablocker, ggf. Benzodiazepine
Akute Angina pectoris	Nitrat, Betablocker, Morphin
Kontrastmittelreaktion	Kortikosteroid, Antihistaminikum, H ₂ -Blocker, ggf. Adrenalin
Kardiogener Schock/ Lungenödem	Furosemid, Dobutamin, Noradrenalin, Adrenalin, O ₂ -Gabe
Asystolie	Adrenalin
Ventrikuläre Tachykardie	Betablocker, Amiodaron
Tachyarrhythmie	Betablocker
NaCl Natriumchlorid, s. l. sublingual	

Tab. 3 Zurzeit in Deutschland zugelassene Röntgenkontrastmittel			
Ionisch/nichtionisch	Osmolalität	Struktur	Kontrastmittel
Ionisch	Hochosmolar	Monomer	Amidotriazoat (Urografin®, Bayer Vital AG, Leverkusen, Deutschland)
	Nieder-osmolar	Dimer	Ioxaglat (Hexabrix®, Guerbet GmbH, Sulzbach, Deutschland)
Nichtionisch	Nieder-osmolar	Monomer	Iohexol (Accupaque®, GE Healthcare Buchler GmbH & CO. KG, Braunschweig, Deutschland)
			Iopamidol (Solutrast®, Bracco Imaging Deutschland GmbH, Konstanz, Deutschland)
			Iomeprol (Imeron®, Bracco Imaging Deutschland GmbH, Konstanz, Deutschland)
			Iopromid (Ultravist®, Bayer Vital AG, Leverkusen, Deutschland)
	Ioversol (Optiray®, Guerbet GmbH, Sulzbach, Deutschland)		
	Isoosmolar	Dimer	Iodixanol (Visipaque®, GE Healthcare Buchler GmbH & CO. KG, Braunschweig, Deutschland)

molalität im physiologischen Bereich (290 mmol/kg = isoosmolar) auf. Der Vorteil ist bisher umstritten [27–29].

2.2 Ambulante Durchführung von diagnostischen Linksherzkatheteruntersuchungen

Eine ambulante Durchführung von Linksherzkatheteruntersuchungen ist prinzipiell bei allen Patienten möglich, die folgende Bedingungen vor und nach der Untersuchung erfüllen (I, C):

- gute Compliance,
- ausreichender Allgemeinzustand,
- keine stationäre Behandlungsnotwendigkeit vor Beginn der Untersuchung,

- komplikationslose Durchführung der Untersuchung,
- kein Untersuchungsergebnis, das eine sofortige stationäre Überwachung erfordert,
- komplikationslose Nachüberwachungsphase,
- häusliche Verhältnisse, die eine sichere Nachsorge gewährleisten.

Die ambulante Linksherzkatheteruntersuchung ist bei Patienten mit drohender Dekompensation durch eine eingeschränkte LV-Funktion oder höhergradigem Klappenitium und mit schwerwiegenden Begleiterkrankungen nicht sinnvoll (I, C). Auch der spezielle Patientenwunsch (Angst vor Komplikationen), ausgeprägte

Adipositas, hohes Lebensalter, entfernter Wohnort und überwachungsbedürftige Begleiterkrankungen (z. B. Diabetes) können gegen eine ambulante Untersuchung sprechen (I, C) (s. Tab. 4).

Bei einer ambulanten Untersuchung sollte der radiale Zugang bevorzugt werden. Nach erfolgter diagnostischer Untersuchung sollte das zur Blutstillung verwendete Luftkissen innerhalb der nächsten 2–4 h entfernt werden. Vor Entlassung sollte die Hand inspiziert und der Radialispuls palpatorisch geprüft werden. Bei Verdacht auf Mangel durchblutung sind eine Pulsoxymetrie und/oder eine Doppler-/Duplexuntersuchung anzuschließen [23]. Nach einer transfemorale Untersuchung kann in Abhängigkeit von Anatomie und Schleusengröße ein Verschlussystem zum Einsatz kommen. Je nach Typ des Verschlussystems ist anschließend eine Liegezeit bis zu 3 h empfohlen. Die Inspektion der Wundstelle und die Auskultation sollten obligat durchgeführt werden.

Danach kann der Patient die Praxis/das Krankenhaus verlassen. Die Heimfahrt oder der Transport in das zuweisende Krankenhaus können im normalen PKW erfolgen, allerdings sollte der Patient in den ersten 24 h nach einer Herzkatheteruntersuchung nicht selbst ein Kraftfahrzeug führen. Auch sollte er zur Schonung der Leiste bzw. des Handgelenks in den ersten 3 Tagen nach der Untersuchung keine schweren Lasten heben und schwere körperliche Anstrengungen vermeiden. Dem Patienten sollte eine Rufnummer mitgegeben werden, unter der er rund um die Uhr Unterstützung bei evtl. auftretenden Komplikationen erhalten kann (I, C).

2.3 Gefäßzugang

Die Linksherzkatheteruntersuchung kann über die rechte/linke A. radialis, die rechte/linke A. femoralis, die rechte/linke A. brachialis, die rechte/linke A. subclavia, die rechte/linke A. ulnaris durchgeführt werden. Insbesondere hat die routinemäßige Verwendung der A. radialis als Standardzugang die Komplikationsrate reduziert [31]. Als Punktions-technik wird in der Regel die sog. modifizierte „Seldinger-Technik“ (direkte Punktion der Arterie ohne Durchstechen der Gefäßhinterwand) angewendet. In der Regel sollte in die gewählte Arterie

Tab. 4 Faktoren, die im Vorhinein gegen eine ambulante Koronarangiographie sprechen [30]

Patienten-faktoren	Chronische Niereninsuffizienz ab Stadium III mit einer kalkulierten GFR <60 ml/min/1,73 m ² mit dokumentierter i.v.-Hydratation (Durchführung der Hydratation 12 h vor und mindestens 12 h nach Kontrastmittelgabe) und Nierenwertkontrolle letztmalig zumindest am Folgetag
	Dialysepflichtige Patienten
	Bekannte Kontrastmittelallergie mit einer Indikation für intravenöse Gabe einer entsprechenden Prophylaxe und einer anschließenden Überwachung
	Mangelnde Einsichtsfähigkeit des Patienten (z. B. neurokognitive Einschränkung)
	Fehlende Kommunikationsmöglichkeit nach der Untersuchung, z. B. da der Patient allein lebt und kein Telefon erreichen kann
	Behandlung einer dekompensierten oder schweren Herzinsuffizienz (z. B. NYHA-Stadium ≥III)
	Chronische respiratorische Globalinsuffizienz oder Partialinsuffizienz mit chronischer Sauerstofftherapie
Arterieller Zugang	Bekannt erschwerter Gefäßzugang (z. B. Zugang durch peripheren Bypass oder Komplikation bei einer Voruntersuchung) ohne alternative Zugangsmöglichkeit, mit mehrfachen klinischen Nachkontrollen über mindestens 12 h
FFR-Messung/ intravaskuläre Bildgebung	Nach der Durchführung einer FFR-Messung oder intravaskulärer Bildgebung ist eine stationäre Behandlung nicht zwingend erforderlich, aber in Einzelfällen zu diskutieren
Logistisch	<i>Fehlende Versorgungsmöglichkeiten, z. B.</i> – Keine häuslichen Verhältnisse, die eine sichere Betreuung bzw. Beobachtung gewährleisten – Nicht behebbarer Einschränkung der Selbstversorgung (z. B. alleinstehend mit schwerer körperlicher Behinderung) – Allgemeine Gebrechlichkeit (Frailty) – Keine Transportmöglichkeit oder schlechte Erreichbarkeit durch Stellen, die Notfallhilfe leisten können
<i>COPD</i> chronisch obstruktive Lungenerkrankung, <i>Hb</i> Hämoglobin, <i>INR</i> International Normalized Ratio, <i>i.v.</i> intravenös, <i>NYHA</i> New York Heart Association Klassifikation der Dyspnoe, <i>FFR</i> fraktionelle Flussreserve	

eine Schleuse gelegt werden, welche in der Folge ein weitgehend atraumatisches Einführen und Wechseln der Katheter ermöglicht (I, C). Darüber hinaus minimiert die Schleuse durch das hämostatische Ventil den Blutverlust beim Katheterwechsel und ermöglicht durch den Seitenarm einen (arteriellen) vaskulären Zugang. Zur diagnostischen Untersuchung sind eine radiale Schleusenlänge von 7 cm und eine femorale Schleusenlänge von etwa 10 cm ausreichend. Bei ausgeprägter Elongation und Kinking des Zugangsgefäßes (meist der A. femoralis/iliaca) sind längere Schleusen vorteilhaft.

2.3.1 Radialer Gefäßzugang

Der radiale Zugang ist der bevorzugte Standardzugang für die Koronarangiographie bzw. PCI, außer es gibt prozedural bedingte Aspekte (z. B. Verwendung eines 8-F-Zugangs), welche einen transfemorale Zugang begründen (I, A) [23, 32–35]. Der radiale Zugang ist mit einer niedrige-

ren Rate von Blutungs- bzw. Gefäßkomplikationen assoziiert. In ca. 3 % kommt es jedoch zum permanenten Verschluss der A. radialis, der allerdings meist klinisch unbedeutend ist. Die Funktionsfähigkeit des Hohlhandbogens durch den „Allen-Test“ muss vor dem Eingriff nicht überprüft werden (I, C) [36].

Der Punktionsort der Arterie liegt bei der proximalen Zugangstechnik ungefähr 2 cm proximal des Processus styloideus. Nach der Sprüh- oder Wischdesinfektion [22] wird eine Lokalanästhesie (z. B. Lidocain 1 %) subkutan durchgeführt, wobei Irritationen des Gefäßes zu vermeiden sind. Alternativ ist die Anwendung von Lidocainpflastern möglich, die allerdings mindestens 1 h vor Untersuchung aufgebracht werden müssen. Die arterielle Punktion erfolgt in der Regel mit einer offenen, speziellen Stahlnadel (20–22 Gauge). Der Punktionswinkel ist – im Gegensatz zur transfemorale Punktion – eher flach (10–20 Grad) (s. **Abb. 5**).

Die Punktion und das Einführen der Schleuse können zu Vasospasmen der A. radialis führen. Zur medikamentösen Prophylaxe kann neben einer Sedierung eine individualisierte Dosierung von Nitraten (z. B. 0,2 mg Glyceroltrinitrat) oder Kalziumantagonisten über die liegende Schleuse verabreicht werden. Der Blutdruck und entsprechende Kontraindikationen sind zu beachten [23, 37].

Kontraindikationen gegen ein transradiales Vorgehen sind schwere vasookklusive Erkrankungen (z. B. Raynaud-Syndrom, Takayasu-Arteriitis, Thrombangiitis obliterans), eine palpatorisch nicht tastbare A. radialis, eine sonographisch dokumentierte sehr dünnkalibrige A. radialis oder die durch eine Voruntersuchung bekannte komplexe Anatomie der A. radialis/A. brachialis bzw. A. subclavia.

Auf eine transradiale Katheteruntersuchung sollte bei Patienten mit prä- bzw. terminaler Niereninsuffizienz (und potenziellem Shuntarm) verzichtet werden (III, C).

Sollte es bei der Verwendung von dickeren Kathetern (≥6F) zu einem Spasmus der A. radialis kommen haben sich unterschiedliche Lösungsstrategien, wie z. B. „Katheter-Assisted-Tracking“ (s. **Abb. 6**) oder „Balloon-Assisted-Tracking“ (**Abb. 7**) als hilfreich erwiesen.

2.3.2 Femoraler Gefäßzugang

Beim transfemorale Gefäßzugang sollte die A. femoralis communis, d. h. unterhalb des Leistenbandes und oberhalb der Bifurkation, punktiert werden. Der Punktionswinkel sollte 30–45° (bei adipösen Patienten auch mehr) betragen. Zur Vermeidung von Komplikationen ist die richtige Punktionshöhe von entscheidender Bedeutung. Diesbezüglich können verschiedene Methoden als Orientierungshilfe dienen (Leistenfalte, Palpation knöcherner Landmarken, Röntgendurchleuchtung) [38]. Die Leistenfalte erlaubt lediglich eine grobe Orientierung, sie ist insbesondere bei adipösen Patienten deutlich nach distal verlagert und damit als Marker unzureichend geeignet. Bei der Orientierung anhand der knöchernen Landmarken sollte beachtet werden, dass das zwischen der Spina iliaca anterior superior und dem Tuberculum pubicum verlaufende Leistenband insbesondere bei älteren Patienten nicht gerade verläuft.

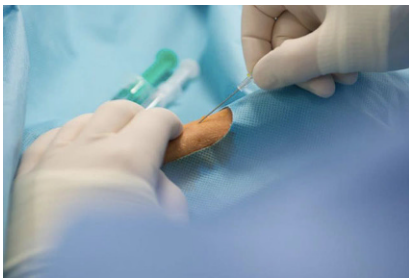


Abb. 5 ▲ Punktion der A. radialis erfolgt in einem flachen Winkel. (Entnommen aus [23])

Zunehmend etabliert hat sich die Röntgendurchleuchtung als eine Methode zur Festlegung der richtigen Punktionshöhe. Hierbei wird die Nadel so positioniert und anguliert, dass das Gefäß in Höhe der distalen Hüftkopfhälfte getroffen wird. Die Erfahrungen bei der TAVI, wo die Zugangslage mittels Nadelangiographie überprüft wird, haben jedoch gezeigt, dass selbst bei einem Zugang oberhalb des Leistenbandes nicht immer sicher die A. femoralis communis punktiert wird.

Die ultraschallgesteuerte Punktion der A. femoralis kann eine Alternative zu den oben beschriebenen Techniken sein. Aufgrund neuerer Daten ergeben sich Hinweise auf eine signifikant niedrigere Rate von Punktionsversuchen, Hämatomen und AV-Fisteln im Vergleich zur manuellen Technik [39].

Der femorale Zugang ist insbesondere bei großen Katheterdiametern zur Intervention (>6–7 French) zu bevorzugen. Er hat ein Risiko von ca. 1% für schwere Nachblutungen (Leistenhämatom, retroperitoneales Hämatom) sowie von weiteren 1% für vaskuläre Komplikationen (Pseudoaneurysma, AV-Fistel, Gefäßruptur) [40]. Die Komplikationsrate ist bei peripherer arterieller Verschlusskrankheit, weiblichem Geschlecht, Adipositas, Katheterdurchmesser >5 French oder gerinnungshemmender Therapie erhöht.

2.3.3 Alternative Gefäßzugänge

Für diagnostische Linksherzkatheteruntersuchungen kann bei Kathetergrößen bis 6 French auch die A. brachialis direkt punktiert werden. Der brachiale Zugang bietet sich als Alternative an, z.B. wenn der femorale oder radiale Zugang nicht möglich ist (I, C). Bei einem thrombotischen Verschluss der A. brachialis muss ggf. eine so-

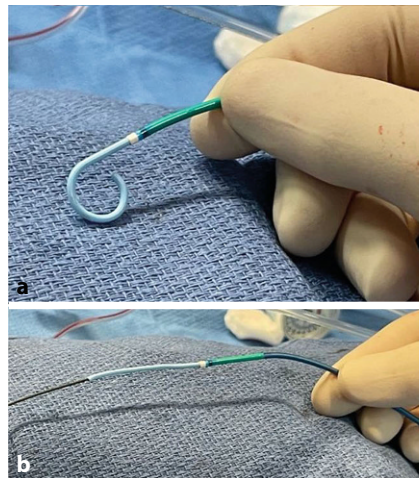


Abb. 6 ▲ Katheter-Assisted-Tracking. Ein (a) Pigtail-Katheter (5 F) kann in einen Führungskatheter (6 F) eingebracht werden, um (b) einen Übergang zwischen Draht und Führungskatheter herzustellen. (c) in-situ röntgenologische Darstellung

fortige chirurgische Intervention zur Abwendung eines ischämischen Handtraumas erfolgen.

Der Zugang über die A. ulnaris wird nur sehr selten genutzt. Da das Gefäß sehr früh tief in die Muskelloge zieht, ist die Kompression schwieriger als bei der oberflächlich verlaufenden Radialarterie.

Eine weitere erst kürzlich vorgestellte Zugangsoption ist die distale A. radialis. Der Punktionsort ist ein palpabler Puls in der Foveola radialis (sog. Tabatière oder auch Snuff-Box) (s. ■ Abb. 8). Die Erfahrungen hier sind noch limitiert. Ein möglicher Vorteil könnte eine geringere Rate an Radialis-Verschlüssen sein [41].

Wird neben der Linksherzkatheteruntersuchung eine Katheterisierung des pulmonalen Kreislaufs durchgeführt, eignet sich die zum arteriellen Zugang ipsilaterale oder kontralaterale V. femoralis bzw. die V. basilica/V. cubitalis als Zugang. Auch hier sollte eine Schleuse Verwendung finden, da der Seitenarm im Bedarfsfall als venöser Zugang genutzt werden kann.

2.3.4 Lokalanästhesie

Die lokale Betäubung erfolgt mit z. B. Lidocain 1%iger Injektionslösung 2 ml (radial) bis 10 ml (femoral) und kann bei Bedarf wiederholt werden. Die Spritze muss klar markiert sein, sodass die unbeabsichtigte venöse oder arterielle Gabe, die zu lebensbedrohlichen Arrhythmien führen kann, vermieden wird. Ist eine Allergie gegen Lidocain bekannt, so muss mit einer Kreuzallergie gegen andere Säureamid-Anästhe-

tika gerechnet werden. Allergien sind bei Anästhetika vom Esther-Typ häufiger (mit Risiko einer Kreuzallergie).

2.4 Vorgehensweise bei Koronarangiographie

2.4.1 Standardvorgehen

Vor der Darstellung der Koronargefäße ist die intrakoronare Gabe von Glyceroltrinitrat (0,1–0,2 mg) empfehlenswert. Folgende Reihenfolge kann gewählt werden: linke Koronararterie, rechte Koronararterie, ggf. Bypassgefäße, LV-Angiogramm, zusätzliche Strukturen (Aortographie). Von dieser Reihenfolge kann entsprechend der klinischen Notwendigkeit (z. B. bei Infarkt) abgewichen werden. Einige Untersucher bevorzugen die linksventrikuläre Angiographie vor der Darstellung der Koronararterien. Vorteil dieses Vorgehens ist die frühzeitigere Information über den LV-Füllungsdruck und das Kontraktionsverhalten. Allerdings sollten entsprechende Informationen bereits aus der Echokardiographie vorliegen (I, C), sodass in den meisten Fällen auf eine linksventrikuläre Angiographie verzichtet werden kann.

Die Katheter sind über einen weichen, J-förmig gebogenen Führungsdraht unter Röntgendurchleuchtung bis in den Aortenbogen oder die distale Aorta ascendens vorzuschieben. Der Untersucher hat die luftfreie Flüssigkeitsfüllung aller Katheter vor Intubation der Koronarostien sicherzustellen (I, C). Bei Sondierung der Koronararterien ist auf eine möglichst koaxiale Lage

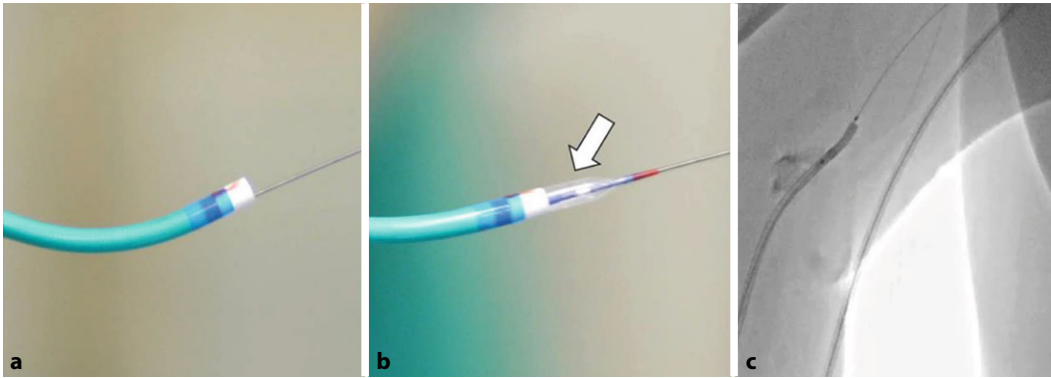


Abb. 7 ◀ Balloon-Assisted-Tracking. Bei radialem Spasmus kann eine Passage des (a) Führungskatheters über einen Führungsdraht und einen (b) an der Spitze des Führungskatheters positionierten und insufflierten Ballon (2,0 mm Durchmesser in 6 F, 2,5 mm in 7 F) ermöglicht werden (c) in-situ röntgenologische Darstellung. (Entnommen aus [23])



Abb. 8 ▲ Schleusenanlage über den distalen radialen Zugang (Foveola radialis, sog. Tabatière oder Snuff-Box)

der Katheterspitze zu achten, damit eine Traumatisierung der Gefäßwand vermieden wird. Bei atypischer Lage der Koronarostien muss entsprechend der Anatomie ggf. auf andere Konfigurationen gewechselt werden (z. B. Amplatz, Multipurpose etc.).

Die bildliche Registrierung der Angiographie sollte mit 7,5 Bildern/s für die Koronardarstellung und kann mit bis zu 30 Bildern/s für die Lävokardiographie erfolgen. Bei jeder Linksherzkatheteruntersuchung sollte mindestens eine Dokumentation des Drucks in der Aorta und ggf. im linken Ventrikel erfolgen (I, C).

2.4.2 Verschluss der Punktionsstelle

Nach der diagnostischen Untersuchung sollte die Entfernung der arteriellen Schleuse unmittelbar nach Beendigung der Untersuchung durch geschultes Personal erfolgen. Beim radialen Zugang sind Kompressionsbänder zur Blutstillung der radialen Punktionsstelle so anzulegen, dass es gerade nicht mehr blutet,

aber noch eine Perfusion gewährleistet ist („patent compression“). In der Regel werden diese Bänder über 2–4 h angelegt und sukzessiv in dieser Zeit entlastet, um Radialisverschlüsse zu vermeiden [23]. Arterielle Verschlussysteme für den femoralen Zugang können evtl. vaskuläre Komplikationsraten reduzieren und steigern den Komfort für den Patienten [40]. Die anschließende Anlage eines Druckverbandes oder Auflegen eines Sandsacks nach erfolgter Blutstillung ist in den meisten Kathetereinrichtungen die Regel, obwohl nicht erwiesen ist, dass dadurch die Komplikationsrate gesenkt werden kann. Vorteile des Verzichtes auf einen Druckverband sind die schnellere Erkennung von Nachblutungen und Verringerung des Risikos von Beinvenenthrombosen. Dementsprechend sind beide Vorgehensweisen akzeptabel. Zur Vermeidung von Blutungskomplikationen sollten 3 h Liegezeiten nach femoraler Punktion und Verwendung eines Verschlussystems nicht unterschritten werden (I, C). In Abhängigkeit vom internistischen und vaskulären Status des Patienten kann auch eine längere Liege- und Überwachungsdauer nach dem Eingriff notwendig sein.

Nach Ablauf der Liegezeit bzw. Entfernung des Druckverbandes muss die Leiste durch Inspektion, Palpation und Auskultation auf Komplikationen (Hämatom, Fistel, Aneurysma) untersucht werden (I, C).

2.5 Spezielle Untersuchungstechniken

2.5.1 Koronarangiographie

Die Indikation zur Koronarangiographie ergibt sich bei klinischem Verdacht auf eine relevante koronare Herzkrankheit bzw.

zum Ausschluss basierend auf klinischen Symptomen, Vorgeschichte, Vortestwahrscheinlichkeit und nichtinvasiven Untersuchungsverfahren. Es können Lokalisation, Länge, Schweregrad und Art der Obstruktion (Atherom, Thrombus, Dissektion, Spasmus und Muskelbrücke) in den epikardialen Arterien identifiziert werden. Hinweise auf die koronare Mikrozirkulation ergeben sich angiographisch anhand des Blutflusses („Slow-flow“-Phänomen, TIMI-Status [„TIMI flow grade“] [42] oder „blush grade“ [„TIMI myocardial perfusion grade“, TMP] [43]).

Jedes Segment der Koronargefäße sollte möglichst in 2 aufeinander senkrecht stehenden Projektionen überlagerungsfrei und unverkürzt einzusehen sein. Auch sind Überlagerungen durch die Wirbelsäule und das Zwerchfell nach Möglichkeit zu vermeiden. Für die Darstellung der linken Koronararterie sind in der Regel mindestens 4 und für die rechte mindestens 2 Projektionen erforderlich. Ein standardisierter Untersuchungsablauf ist zu empfehlen, Abweichungen sind in Abhängigkeit von der Anatomie im Einzelfall erforderlich (I, C).

Wenn möglich, sollten an modernen Katheteranlagen die sog. „Low-dose“-Programme ausgewählt sein und Projektionsebenen mit möglichst niedriger Strahlenbelastung für den Patienten und den Untersucher gewählt werden; besonders strahlenbelastend sind LAO-Projektionen, v. a. wenn sie zusätzlich kraniokaudal anguliert sind [15]. Außerdem sollte das Bild so weit wie möglich eingeblendet werden und die Film- und Durchleuchtungsdauer so kurz wie möglich gehalten werden [16].

Starkes Verschieben des Tisches während der Aufnahme („panning“) erschwert

Tab. 5 Exemplarischer Vorschlag von einer Abfolge einer Herzkatheteruntersuchung (Untersuchungsschritt 4 bis 6 nicht obligatorisch)	
1.	Druckmessung in der Aorta
2.	Darstellung der linken Koronararterie in mindestens 4 bis 5 Projektionen
3.	Darstellung der rechten Koronararterie in mindestens 2 Projektionen
4.	Sondierung des linken Ventrikels mit einem Pigtail-Katheter und Messung des LV-Drucks
5.	Linksventrikuläres Angiogramm in RAO 30° und ggf. LAO 30°
6.	Druckmessung im LV und nach Rückzug in der Aorta
LV linker Ventrikel, RAO „right anterior oblique“, LAO left anterior oblique“	

die Detailbeurteilung und ist zu vermeiden (I, C).

Vorsicht ist bei Kontrastmittelinjektion in kleine Koronararterien (insbesondere Konusast der rechten Koronararterie) und kleinkalibrige Bypassgefäße geboten, da eine Myokardüberlastung mit Kontrastmittel Ischämie und Kammerflimmern auslösen kann. Eine kontinuierliche Druckmessung über den Katheter sollte zwischen den Injektionszyklen erfolgen, um einen ventrikularisierten oder einen Verschlussdruck rechtzeitig zu erkennen. Besondere Bedeutung hat auch die Vollständigkeit der Abbildung aller Koronararterien, was nach Bypassoperationen, bei kollateralisierten Verschlüssen und bei Koronaromalien schwierig sein kann und die Kenntnis der normalen Koronaratomie und -verteilung voraussetzt (I, C) (s. [Tab. 5](#)).

Bei der Auswahl der Projektionen ist die Strahlenbelastung zu beachten, die mit steigendem Angulationswinkel bei Angulationen zunimmt (s. [Abb. 9a](#)). Für den Untersucher ist insbesondere die vom Körper des Patienten ausgehende Streustrahlung entscheidend. Wenn die Strahlenquelle auf der gleichen Seite wie der Untersucher ist (LAO-Projektionen) und wenn andere Organe (besonders Knochen) durchstrahlt werden müssen (kraniale oder kaudale Angulationen), ist die Strahlenbelastung am höchsten (s. [Abb. 9b](#)). Einblenden, adäquate Atemtechnik und angemessen kurze Durchleuchtung (maximal 2 Herzzyklen/Aufnahmelänge) sind weitere Maßnahmen, welche die Strahlen-

Tab. 6 Projektionsempfehlungen für verschiedene Koronarbereiche unter dem Aspekt der Strahlenexposition. (Mod. nach [15, 16])			
Gefäßregion	Projektionen in °	Patientenexposition	Besonderheiten
LAD	Typisch RAO 30–40	+	–
	LAO 60	++	–
	Alternative RAO 5–15	+	–
	LAO 90	++	In seltenen Fällen
HS und Bifurkation LAD/RCA	Typisch LAO 40, kaudal 20	++	Cave: LAO 60 +++
	Alternative pa bis RAO 30, kaudal 30	+ / ++	–
	pa 30 kranial	++	–
	pa 0	+	–
LAD und RD	Typisch LAO 40–50, kranial 20	++ / +++	Cave: kranial 30 ++++
	Alternative pa bis RAO 10, kranial 30	+ / ++	–
RCA Übersicht	LAO 40–60	+++	–
RIVP mit RPLD, Crux cordis	LAO 20–40, kranial 20	+++	–
RIVP mit RPLD-Ästen	pa RAO 30, kranial 30	++++	–
pa posterior-anterior, RAO „right anterior oblique“, LAO „left anterior oblique“, LAD Ramus interventricularis anterior, RCA Ramus circumflexus, RIVP Ramus interventricularis posterior, RD Ramus dexter, RPLD Ramus posterolateralis dexter, RCA „right coronary artery“, HS Hauptstamm			

exposition reduzieren können. Es ist aber darauf zu achten, dass die Koronararterien vollständig mit Kontrastmittel gefüllt sein müssen, um Fehler im Rahmen der Auswertung zu minimieren. Davon abweichend, kann bei der Kollateraldarstellung eine lange Aufnahmedauer erforderlich sein.

Die [Abb. 10](#) und [Tab. 6](#) geben alternative Projektionen an, in denen bestimmte Bereiche der Herzkranzgefäße erfahrungsgemäß besonders gut dargestellt werden können. Die Unterschiede in der Strahlenbelastung sollte der Untersucher in die Entscheidung für bestimmte Projektionen mit einfließen lassen, sofern dies die Anatomie des Patienten und bauliche Voraussetzungen (z. B. Limitation bei biplaner Anlage) erlauben. Die LV-Angiographie wird in der Regel in den Projektionen RAO 30° durchgeführt [15].

2.5.2 Angiographie des linken Ventrikels (Lävokardiographie)

Die linksventrikuläre Funktion ist eine wesentliche prognostische Determinante des kardial kranken Patienten. Eine echokardiographische Untersuchung sollte nach Möglichkeit vor der invasiven Linksherzkatheteruntersuchung erfolgen (I, C). Hiermit

lassen sich viele Fragestellungen (linksventrikuläre Funktion, Klappenvitien etc.) im Vorfeld klären, und somit kann auf eine Lävokardiographie in den meisten Fällen verzichtet werden (s. Beispiel in [Abb. 11](#)). Sollte eine angiographische Darstellung des linken Ventrikels durchgeführt werden, so sollte diese mindestens in einer RAO-Projektion (30°), ggf. zusätzlich in LAO (60° oder 45°) erfolgen (ggf. Abweichung der Projektionen bei spezifischen Fragestellungen, z. B. LAO ggf. lateraler oder kranialer bei Mitralinsuffizienz). Eine simultane biplane Darstellung ist wegen der Kontrastmittelsparnis zu bevorzugen. Der Katheter sollte möglichst extrasystolenfrei in der Mitte des linken Ventrikels, entfernt von der Mitralklappe platziert werden. Bei volumenbelastenden Vitien, besonders bei Mitralinsuffizienz, ist ein erhöhtes Injektionsvolumen erforderlich. Die Passage der Aortenklappe und KM-Injektion sollten mit einem Pigtail-Katheter erfolgen, da dies das Risiko einer Dissektion reduziert. Bei Aortenklappenstenose kann die Passage der Klappe mit einem AL- / bzw. JR-Katheter und einem geraden Draht erfolgen.

Bei Patienten mit schwerer Niereninsuffizienz (Kreatinin >2,0 mg/dl, errechnete GFR <30 ml/min), akuter Linksherzinsuffi-

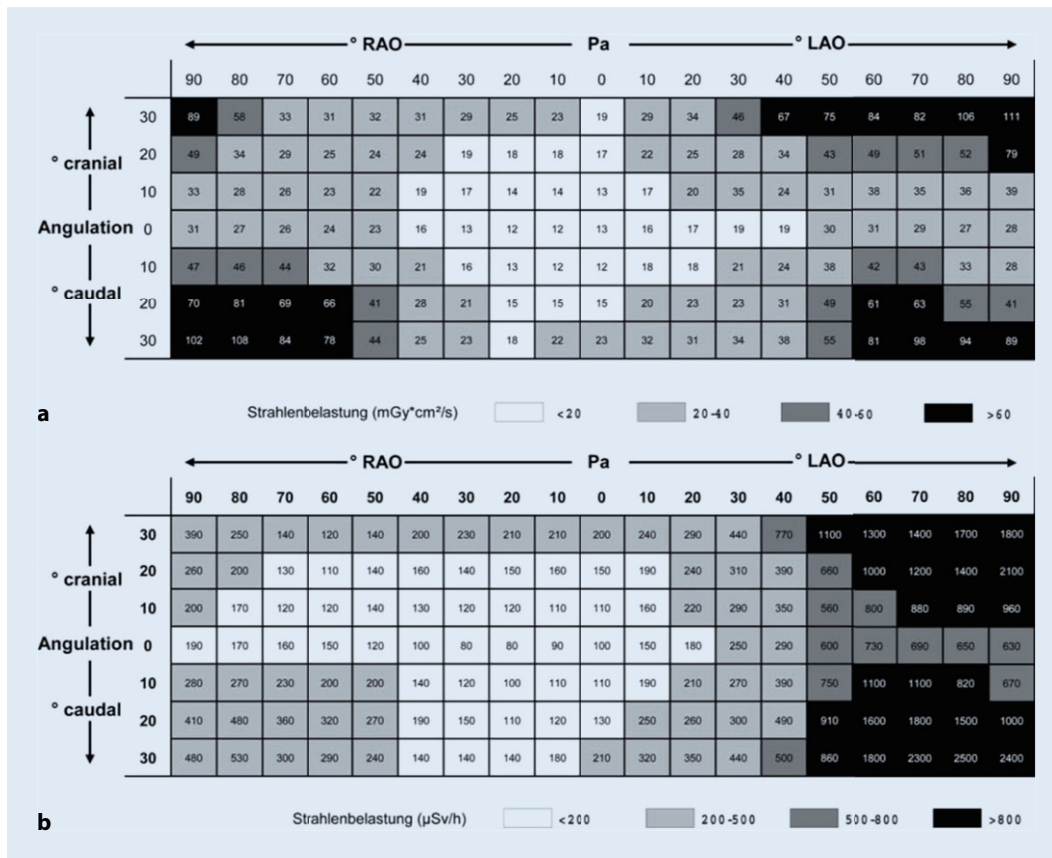


Abb. 9 ◀ Strahlenbelastung verschiedener Projektionen am Phantom: **a** Strahlenbelastung für den Patienten (zeitadjustierte Exposition). **b** Strahlenbelastung für den Untersuchenden (mittlere Exposition). *Pa* posterior-anterior, *RAO* „right anterior oblique“, *LAO* „left anterior oblique“. (Mod. nach [15])

zienz oder akuter Ischämie sollte auf die zusätzliche Kontrastmittelbelastung verzichtet werden und bei klinischer Indikation nur die Druckmessung im Ventrikel erfolgen.

Bei Aortenklappenstenose mit nichtinvasiv eindeutigem hochgradigem Schweregrad und Behandlungsindikation sollte in der Regel auf die retrograde Sondierung des Ventrikels verzichtet werden (I, C). Bei endokarditischem Befall der Aortenklappe, LV-Thrombus und mechanischen Herzklappen ist die Klappenpassage kontraindiziert (III, C).

2.5.3 Angiographie des rechten Ventrikels

Da die Beurteilung des rechtsventrikulären Angiogramms schwierig ist, sind die Echokardiographie und die MRT heute zu bevorzugen (I, C). Die Indikation zur Angiographie des rechten Ventrikels kann sich bei angeborenen Herzfehlern, myokardialen Erkrankungen (z. B. rechtsventrikuläre Kardiomyopathie) sowie in Ausnahmefällen bei Erkrankungen der Lunge und des kleinen Kreislaufs oder zur Abschät-

zung der Auswirkung von linkskardialen Störungen auf den kleinen Kreislauf bzw. den rechten Ventrikel ergeben. Die bevorzugten Projektionen sind dann RAO 15° und LAO 90° bzw. entsprechend der Fragestellung (I, C). Wegen der erhöhten Perforationsgefahr sollten nur Katheter mit seitlichem Kontrastmittelaustritt (z. B. Pigtail-Katheter oder Berman-Katheter) angewandt werden.

2.5.4 Darstellung der großen Venen und Pulmonalgefäße

Die großen Venen und Pulmonalgefäße können mit hoher Qualität nichtinvasiv mittels Echokardiographie, Spiral-CT oder MRT dargestellt werden. Im Einzelfall ergibt sich die Indikation zur Darstellung der großen Venen, insbesondere der V. cava superior und inferior bei angeborenen Vitien, Anomalien der Hohlvenen oder anderen seltenen speziellen Indikationen (z. B. Tumoreinengung). Eine Darstellung der Pulmonalarterien kann bei geplanten korrigierenden Operationen und bei Verdacht auf eine akute Lungenembolie durchgeführt werden. Optimal zur Beur-

teilung der Peripherie ist eine DS-Angiographie in 2 Ebenen: 90° ipsilateral sowie 30° kontralateral, wobei die Kontrastmittelinjektion über einen 6-F-„Pigtail“-Katheter erfolgen sollte und pro Aufnahme eine Kontrastmittelmenge in Abhängigkeit der Konstitution und Nierenfunktion von mindestens 30 ml umfassen sollte (I, C).

2.5.5 Darstellung der großen Arterien

Eine Aortographie ist nicht Bestandteil der routinemäßigen Linksherzkatheteruntersuchung und sollte nur bei gezielter Fragestellung (s. Kap. 6) erfolgen (I, C). Nichtinvasive, bildgebende Verfahren sind zu bevorzugen (CT, transösophageale Echokardiographie, MRT).

Die Aortographie wird in der Regel in RAO 30–45° und LAO 30–45° durchgeführt (I, C). Der „Pigtail“-Katheter (wenn möglich 6F) ist dabei ca. 2–4 cm oberhalb der Aortenklappe zu positionieren. Zur ausreichenden Kontrastierung sind größere Kontrastmittelmengen (~40 ml) mit hohem Fluss erforderlich (s. Tab. 7). Gegebenenfalls ist der Tisch nachzufahren,

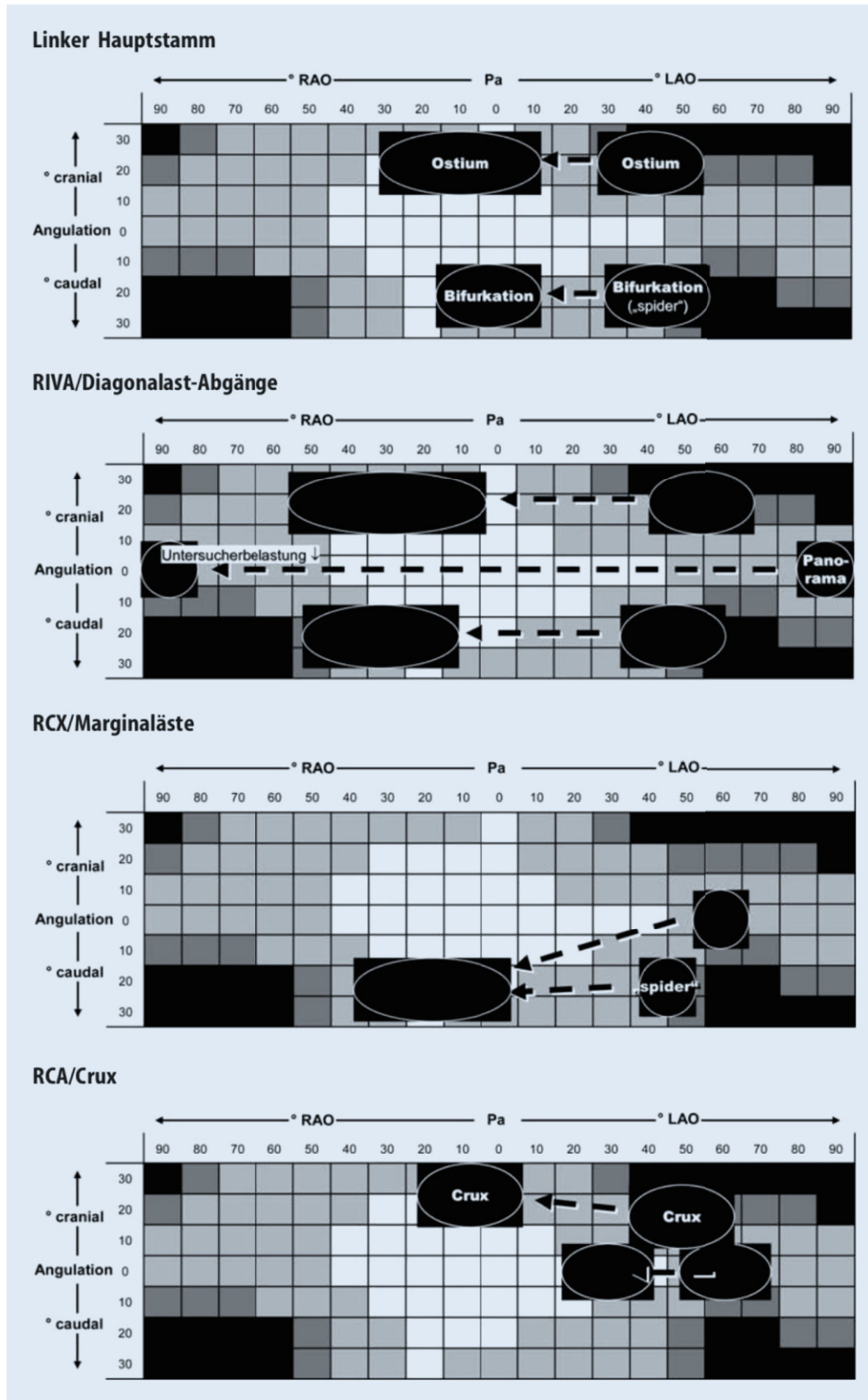


Abb. 10 ◀ Alternative Projektionen zur optimalen Darstellung verschiedener Segmente der Koronararterien und Strahlenbelastung (Schwärzungsgrad) für den Patienten. *PA* posterior-anterior, *RAO* „right anterior oblique“, *LAO* „left anterior oblique“, *LAD* Ramus interventricularis anterior, *RCX* Ramus circumflexus, *RCA* „right coronary artery“. (Mod. nach [15])

Tab. 7 Standardparameter für Injektion von Kontrastmittel über entsprechende Pumpen; die Angaben stellen Referenzwerte dar und müssen entsprechend der Qualität der Röntgenanlage und der klinischen Fragestellung modifiziert und angepasst werden

	Volumen (ml)	Flussrate (ml/s)
Linker Ventrikel	20–30	10–15
Rechter Ventrikel	20–30	8–10
Aorta	30–40	15–20
A. pulmonalis	30–40	15–20

um den Aortenbogen ausreichend darzustellen.

Bei entsprechender Indikation kann die Darstellung anderer Gefäße (z. B. Karotiden, Nierenarterien, Becken-/Beingefäße) in gleicher Sitzung erfolgen. Die Indikation zu dieser Erweiterung der Untersuchung muss im Einzelfall indiziert sein und ist nicht als routinemäßige Maßnahme zu rechtfertigen (I, C).

2.5.6 Hämodynamische Messung

Der arterielle Druck ist während der Untersuchung fortlaufend über die Katheter und ggf. zusätzlich über den Seitenarm der Schleuse zu überwachen (I, C). Auf adäquate Blutdruckwerte ist zu achten.

Der enddiastolische Druck im linken Ventrikel hat prognostische Bedeutung und sollte routinemäßig vor der Lävokardiographie gemessen werden. Auf einen exakten Nullabgleich muss dabei geachtet werden. Das Druckmanometer wird dabei üblicherweise unter Zuhilfenahme einer Schieblehre in einer Höhe von zwei Drittel des Thorax positioniert. Des Weiteren sollte die Druckkurve beim Rückzug des Katheters vom linken Ventrikel in die Aorta dokumentiert werden, um so einen Gradienten zwischen linkem Ventrikel und der Aorta (Gradient an Aortenklappe bzw. Ausflussbahngradient) zu dokumentieren.

Hämodynamische Untersuchungen im kleinen Kreislauf sind durch verbesserte nichtinvasive bildgebende Verfahren zunehmend seltener erforderlich und gehören deshalb nicht zur Standardherzkatheteruntersuchung (I, C). Die Indikation zur Rechtsherzkatheteruntersuchung sollte bei unklarer rechtskardial führender Symptomatik einschließlich Registrierung des pulmonalarteriellen Verschluss-

druckes („pulmonary capillary wedge pressure“ [PCW-Druck]) zur weiteren Differenzierung linkskardialer, pulmonaler und rechtskardialer Erkrankungen erfolgen (I, C). Zudem besteht ggf. eine Indikation bei der Evaluation von Mitralklappenvitien. Bei grenzwertigen Befunden oder bei gutachterlichen Fragestellungen kann die Bestimmung des PA-Druckes und des PC-Druckes sowohl in Ruhe als auch unter Belastung durchgeführt werden.

Die Indikation zur Bestimmung der gemischt-venösen, der zentralvenösen und der arteriellen Sauerstoffsättigung, der simultanen Druckregistrierung und des Herzzeitvolumens ergibt sich bei unklaren Symptomen der Herzinsuffizienz (NYHA II–IV; NYHA-Definition im Zusatzmaterial Online in zusätzlicher Tab. 17), insbesondere zur differenzialdiagnostischen Abklärung des relativen Anteils von myokardialen und valvulären Funktionsstörungen, sowie angeborenen/erworbenen Herzfehlern (I, C). Das Herzzeitvolumen (HZV) kann sowohl mittels Thermodilution als auch mittels Oxymetrie nach dem Fickschen Prinzip (genauer bei niedrigem HZV) bestimmt werden. Mit den gemessenen Parametern können über entsprechende Formeln weitere abgeleitete Parameter, wie z. B. Klappenöffnungsflächen, bestimmt werden. Bei Shuntvitien besteht die Indikation zur Bestimmung des pulmonal-vaskulären Widerstands (PVR) und ggf. auch des systemischen Widerstands (SVR) sowie zur Shuntquantifizierung durch entsprechende Sauerstoffsättigungen (I, C). Auf genauere Ausführungen wird an dieser Stelle verzichtet und auf Lehrbücher verwiesen (z. B.: Krakau: Das Herzkatheterbuch, Baim, Grossmann: Cardiac catheterization, angiography and intervention [44, 45]).

2.5.7 Myokardbiopsie

Die Indikation zur Myokardbiopsie ist nach Herztransplantation zur Kontrolle der immunsuppressiven Therapie gegeben (I, A).

Ferner ist die Myokardbiopsie bei folgenden klinischen Situationen empfohlen [46, 47]:

1. neu aufgetretene Herzinsuffizienz mit einer kurzen Anamnese (<2 Wochen) in Koinkidenz mit einem dilatierten oder nicht dilatierten linken Ventrikel (I, C),

2. neu aufgetretene Herzinsuffizienz mit einer Anamnesedauer zwischen 2 Wochen und 3 Monaten sowie einem dilatierten linken Ventrikel und neu aufgetretenen ventrikulären Herzrhythmusstörungen, AV-Block II° oder III° oder ein Nichtansprechen auf eine leitliniengerechte Herzinsuffizienztherapie (I, C),
3. Herzinsuffizienz mit einer Anamnesedauer >3 Monate bei normal großem oder dilatiertem linkem Ventrikel (IIa),
4. anhaltende Herzinsuffizienz entsprechend dem klinischen Bild einer dilatativen Kardiomyopathie und dem klinischen Verdacht auf eine allergische und/oder eosinophile Reaktion (IIa),
5. Herzinsuffizienz mit Verdacht auf Anthrazyklin-assoziierte Kardiomyopathie (IIa),
6. Herzinsuffizienz bei unklarer restriktiver Kardiomyopathie (IIa) [46–48].

Bildgebende Verfahren (z. B. Magnetresonanztomographie) zur Diagnosesicherung und/oder Therapieplanung sind vor einer Biopsie eine sinnvolle ergänzende Diagnostik (IIa, C) [47].

Üblicherweise wird der Zugang über die V. bzw. A. femoralis gewählt. Es kann aber auch der Zugang über die V. jugularis interna speziell bei transplantierten Patienten verwendet werden. Neuere Studien zeigen, dass für die linksventrikuläre Biopsie auch der Zugang über die A. radialis möglich ist. Die meisten heute erhältlichen Biopptome sind mit einer 7-F-Schleuse kompatibel. Es empfiehlt sich, diese (70 cm) über einen 6-F-Pigtail in den rechten oder linken Ventrikel vorzubringen. Die Biopsiezange sollte im geöffneten Zustand aus der Schleuse vorgeschoben und mit leichtem Druck auf das Myokard aufgesetzt werden. Ektopien und nicht anhaltende ventrikuläre Tachykardien sind sichere Zeichen für einen ausreichenden Kontakt des Biopptoms mit dem ventrikulären Myokard. Das Biopptom wird dann geschlossen und vorsichtig gezogen.

Für rechtsventrikuläre Biopsien sollte die favorisierte Entnahmestelle das interventrikuläre Septum (IVS) sein. Bei linksventrikulären Biopsien ist die laterale/posterolaterale Wand des Ventrikels retrograd über die Aortenklappe aufzusuchen. Zwei angiographische Beispiele

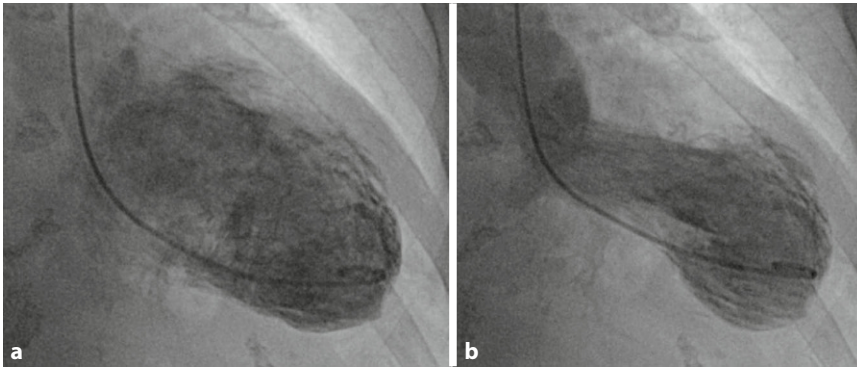


Abb. 11 ▲ Beispiel einer Lävokardiographie in RAO 30° bei einer Tako-Tsubo-Kardiomyopathie. a Diastole, b Systole mit apikaler Akinesie

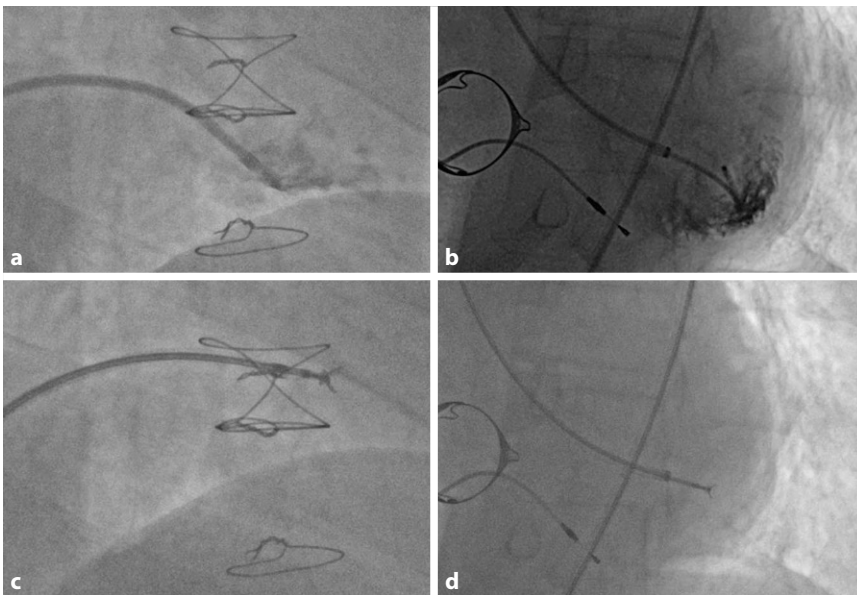


Abb. 12 ▲ Rechts (a, b) Myokardbiopsie aus dem Septum in RAO 30°-Projektion. Linksventrikuläre Myokardbiopsie in LAO 30° (c, d). Es erfolgt immer zunächst die Ventrikulographie (a, c), anschließend die Biopsie (b, d)

für Myokardbiopsien sind in **Abb. 12** dargestellt.

Risiken sind bei rechtsventrikulärer Biopsie insbesondere die Perforation (daher rechtsventrikulär möglichst septumnahe Biopsie) und bei linksventrikulärer Biopsie zusätzlich die zerebrale Embolisation. Für die Myokardbiopsie sollte die INR < 2,0 sein. Insgesamt ist die akute Komplikationsrate (Perikarderguss, Schädigungen der AV-Klappen) mit < 1% sowohl für rechts- als auch linksventrikuläre Biopsien eher gering einzustufen [49, 50].

Zur Prophylaxe systemischer Embolien sollten bei linksventrikulärer Biopsieentnahme 5000 IE Heparin (ACT 250–300 s) verabreicht werden (I, C). Die potenziell optimierte Durchführung einer durch die

Bildgebung gesteuerten (MRT) Biopsieentnahme wird in verschiedenen Studien unterschiedlich gesehen. Somit ist die Steuerung der Lokalisation der Biopsie anhand eines MRT-Befundes generell nicht zu empfehlen [51–53].

3 Krankheitsbilder

3.1 Chronisches Koronarsyndrom

Die koronare Herzkrankheit (KHK) ist eine chronische Gefäßerkrankung, die lange stumm bleiben kann. Der progrediente Verlauf der Erkrankung, gekennzeichnet durch Akkumulierung von atherosklerotischen Plaques, führt jedoch häufig zu rezidivierenden kardiovaskulären Ereignissen.

Aus diesem Grund wurde der Begriff „stabile KHK“ immer wieder infrage gestellt [54]. In der neuen ESC-Leitlinie wurde nun der neue Terminus „chronisches Koronarsyndrom (CCS)“ eingeführt [55]. Dadurch soll das Bewusstsein für die KHK als dynamischer Prozess, der durch Lebensstilmodifikation, Pharmakotherapie oder Revascularisation beeinflusst werden kann, geschärft werden.

Unter CCS wurden 6 verschiedene Szenarien definiert, die seiner Heterogenität Rechnung tragen:

- Verdacht auf KHK mit Symptomen einer „stabilen“ Angina pectoris mit oder ohne Dyspnoe,
- Verdacht auf KHK bei einer neu aufgetretenen Herzinsuffizienz oder linksventrikulären Dysfunktion,
- stabilisierte Symptome < 1 Jahr nach ACS oder nach kürzlich durchgeführter Revaskularisation,
- > 1 Jahr nach KHK-Erstdiagnose oder Revaskularisation,
- Angina pectoris und Verdacht auf Vasospastik oder mikrovaskuläre Erkrankung,
- asymptomatische Patienten, bei denen durch Screening eine KHK entdeckt wurde.

Die Koronarangiographie liefert Informationen zur Morphologie von Stenosen, zusätzlich können Verkalkungen, Dissektionen und Thromben nachgewiesen werden. Das Phänomen des sog. positiven arteriellen Remodellings der Koronararterien, das tatsächliche Ausmaß der atherosklerotischen Wandverdickung (Plaquelast) sowie die Zusammensetzung der Plaques (Vorhandensein instabiler Lipidplaques oder stabiler fibrotischer Komponenten, die hochrelevant für die Genese eines akuten Koronarsyndroms sein können) können durch die alleinige Koronarangiographie nicht beurteilt werden.

3.1.1 Klinische Vordiagnostik

Die diagnostische Beurteilung der Vortestwahrscheinlichkeit spielt bei möglichem Vorliegen einer stenosierende KHK eine wichtige Rolle [56]. Neue Studien haben gezeigt, dass die Prävalenz einer stenosierenden KHK bei Verdachtsfällen deutlich geringer ist als früher angenommen.

Tab. 8 Prä-Test-Wahrscheinlichkeit der obstruktiven koronaren Herzerkrankung bei 15.815 symptomatischen Patienten in einer gepoolten Analyse. (Mod. nach [55])

Alter	Typische Angina pectoris		Atypische Angina pectoris		Nichtanginöser Brustschmerz		Dyspnoe	
	Männer (%)	Frauen (%)	Männer (%)	Frauen (%)	Männer (%)	Frauen (%)	Männer (%)	Frauen (%)
30–39	3	5	4	3	1	1	0	3
40–49	22	10	10	6	3	2	12	3
50–59	32	13	17	6	11	3	20	9
60–69	44	16	26	11	22	6	27	14
70+	52	27	34	19	24	10	32	12

Tab. 9 Indikation zur Koronarangiographie. (Mod. nach Hamm et al. und Neumann et al. [3, 5])

<i>Empfehlungsgrad I</i>	In Patienten mit einer hohen Vortestwahrscheinlichkeit als Alternative zu non-invasiven Verfahren empfohlen Angina pectoris CCS-Klasse I oder II mit Intoleranz oder fehlender Ansprechbarkeit auf eine medikamentöse Therapie oder bei wiederkehrender Angina pectoris trotz medikamentöser Therapie (Evidenzgrad B) Typische Angina auf niedrigem Belastungslevel (Evidenzgrad B) Grundsätzlich gilt: Funktionelle Messung muss vorhanden sein und vor Revascularisierung angewendet werden, sofern diese nicht visuell hochgradig erscheint
<i>Empfehlungsgrad IIa</i>	Patienten mit Angina und Verdacht auf eine koronare Herzkrankheit (hohe Vortestwahrscheinlichkeit), bei denen das Ergebnis einer noninvasiven Untersuchung als unsicher gewertet wird (Evidenzgrad B)
<i>Empfehlungsgrad IIb</i>	Periodische Evaluation nach Herztransplantation (Evidenzgrad C) Nach Hochrisiko-PCI (z. B. Hauptstammstenose) kann eine Kontrollangiographie nach 3 bis 12 Monaten unabhängig vom Symptomstatus erwogen werden (Evidenzgrad C)
<i>Keine Indikation zur Koronarangiographie</i>	Der Patient stimmt therapeutischen Konsequenzen (Revascularisation) grundsätzlich nicht zu (Evidenzgrad C) Patienten, bei denen aufgrund einer wesentlichen Komorbidität das Risiko der Untersuchung größer ist als der Nutzen durch Sicherung der Diagnose (Evidenzgrad C) Als „Screening“-Methode für eine KHK bei asymptomatischen Patienten (Evidenzgrad C) Nachweis von Kalk in der CT-Angiographie (EBT oder Spiral-CT) ohne Klinik bzw. Ischämienachweis (Evidenzgrad C)

CCS Klassifikation der Angina pectoris nach der Canadian Cardiovascular Society, CT Computertomographie, KHK koronare Herzerkrankung, CTO chronische totale Okklusion, EBT Elektronenstrahltomographie

Aus diesem Grund fallen die Vortestwahrscheinlichkeiten, die nach wie vor auf Basischarakteristiken des Patienten wie Alter, Geschlecht und Klinik basieren, in der neuen Leitlinie deutlich niedriger aus.

Eine andere wichtige Neuerung bei der Abschätzung der Vortestwahrscheinlichkeit ist die Hinzunahme von Dyspnoe als Hauptsymptom zusätzlich zu der typischen oder atypischen Angina pectoris und dem nichtanginösen Brustschmerz (s. [Tab. 8](#); [57, 58]).

Des Weiteren wird in der neuen Leitlinie der Begriff „klinische Wahrscheinlichkeit“ eingeführt. Dieser berücksichtigt den

Einfluss von weiteren kardiovaskulären Risikofaktoren wie positive Familienanamnese, Hyperlipoproteinämie, Diabetes, Rauchen, EKG-Befund, LV-Dysfunktion und Kalkscore als Variablen der Vortestwahrscheinlichkeit. Besonders bei Fällen mit einer niedrigen Vortestwahrscheinlichkeit soll die Beurteilung der klinischen Wahrscheinlichkeit zeigen, ob eine weiterführende nichtinvasive Diagnostik sinnvoll ist [55].

3.1.2 Nichtinvasive morphologische Koronardiagnostik

Die empfohlene Untersuchung bei niedriger Wahrscheinlichkeit ist die CT-Angiographie. Ihre Bedeutung als eine nichtinvasive Methode zum Ausschluss („rule out“) signifikanter Koronarstenosen wurde in den aktuellen Leitlinien deutlich betont. Wichtig dabei ist die richtige Patientenselektion, da bei Adipositas, Arrhythmien, hohen Herzfrequenzen und ausgeprägten Verkalkungen eine schlechte Bildqualität zu erwarten ist [55].

Bei mittlerer bis hoher Wahrscheinlichkeit soll ein Stresstest, wie z. B. Stressechokardiographie, Stress-MRT oder Myokardszintigraphie, zur Detektion („rule in“) einer myokardialen Belastungsischämie durchgeführt werden.

Da in den aktuellen Leitlinien die individuellen Parameter von Alter, Geschlecht und Symptomatik die Vortestwahrscheinlichkeit maßgeblich beeinflussen, ist eine vorausgehende nichtinvasive Ischämiediagnostik bei weniger limitierenden thorakalen Beschwerden unerlässlich.

Aufgrund der schlechten Sensitivität und Spezifität sollte eine Belastungsergometrie bei Verdacht auf KHK nur dann erwogen werden, wenn die anderen nichtinvasiven Verfahren nicht verfügbar sind (IIb, B). Vor allem ist die Echokardiographie mit ggf. vorhandenen Wandbewegungsstörungen ein wichtiges diagnostisches Mittel, da sich hierdurch die Vortestwahrscheinlichkeit insgesamt erhöht.

3.1.3 Indikation zur Koronarangiographie

Trotz der deutlichen Aufwertung der nichtinvasiven Diagnostik bleibt eine primäre invasive Koronarangiographie mit Revascularisationsoption ein zentrales diagnostisches Verfahren. Diese wird bei therapierefraktärer Symptomatik und hoher Wahrscheinlichkeit für KHK, typischer Angina unter leichter Belastung (CCS III) oder einer linksventrikulären Dysfunktion mit KHK-Verdacht (z. B. regionale Wandbewegungsstörungen) empfohlen (s. [Tab. 9](#)).

Tab. 10 Differenzierung zwischen Pericarditis constrictiva und restriktiver Kardiomyopathie [67, 68]	
Konstruktive Perikarditis	Restriktive Kardiomyopathie
Der rechts- und linksventrikuläre enddiastolische Druck (RVEDP und LVEDP) ist bei konstruktiver Perikarditis gleich oder nahezu gleich hoch	Der LVEDP ist bei restriktiver Kardiomyopathie normalerweise höher als der RVEDP (>5 mm Hg)
Dip-Plateau-Zeichen	Dip-Plateau-Zeichen
Ausgleich des Füllungsdrucks in den 4 Herzkammern in Inspiration	–
Abfall des linksventrikulären systolischen Drucks in Inspiration (Pulsus paradoxus bei Abfall >10 mm Hg). Die Verringerung der linksventrikulären Füllung ist auf den Abfall des pulmonalkapillären Drucks zurückzuführen. Da sich das Septum normal bewegen kann, kommt es zu einer stärkeren Füllung des rechten Ventrikels, und der rechtsventrikuläre systolische Druck steigt an	Der linksventrikuläre und der rechtsventrikuläre Druck verändern sich während des Atemzyklus synchron
RVEDP „right ventricular end-diastolic pressure“, LVEDP „left ventricular end-diastolic pressure“	

3.2 Akutes Koronarsyndrom

Die Indikation zur sofortigen Koronarangiographie und Revaskularisation ist bei Patienten mit akutem Koronarsyndrom und erhöhtem Risiko (z. B. Troponin positiv oder ST-Strecken-Senkung) gegeben und klar im Rahmen der aktuellen Leitlinien dokumentiert [59–61].

Eine rasche Reperfusion ist das zentrale Ziel der Behandlung von Patienten mit ST-Hebungs-Myokardinfarkt. Zudem ist eine Koronarangiographie auch mit dem Ziel einer „Rescue“-PCI (nach Lyseversagen) oder elektiv nach einem zunächst erfolgreich mittels Thrombolyse behandelten Myokardinfarkt indiziert. Eine zweite Koronarangiographie mit möglicher PCI ist zudem bei Patienten mit Symptomen oder Anzeichen einer rezidivierenden oder verbleibenden Ischämie nach primärer PCI indiziert (Ia, C). Der Zugang über die A. radialis sollte hierbei bevorzugt werden (I, A). Die Indikationsstellung samt Festlegung des Zeitpunktes der Koronarangiographie bei Patienten mit akutem Koronarsyndrom ohne ST-Strecken-Hebung gestaltet sich komplexer [60, 61]. Detaillierte Indikationen sowie Behandlungsstrategien sind in Kap. 3 des Beitrags „Manual der Arbeitsgruppe Interventionelle Kardiologie (AGIK) der Deutschen Gesellschaft für Kardiologie – Herz- und Kreislaufforschung e.V. (DGK)“. Teil 2 „Durchführung der perkutanen Koronarintervention“ in einer der folgenden Ausgaben von *Der Kardiologe* beschrieben.

3.3 Stumme Myokardischämie

Das Ausmaß und der Schweregrad einer stummen Myokardischämie stehen in Assoziation zur kardiovaskulären Prognose [62], insbesondere bei Patienten mit Diabetes mellitus. Bei einer stummen Myokardischämie auf niedrigem Belastungslevel besteht eine schlechte Prognose, es wird daher eine invasive Abklärung mittels Koronarangiographie empfohlen. Die Indikation zur Koronarrevaskularisierung entspricht bei diesen Patienten der Indikation der Patienten mit stabiler Angina pectoris zur Verbesserung der Prognose:

- Hauptstammstenose >50%,
- 2 oder 3-Gefäß-Erkrankung mit Stenosen >50% und LVEF <35%,
- letztes Gefäß mit einer Stenose >50%.

In der Leitlinie werden ein Stenosegrad >50% der LAD sowie ein Ischämieareal >10% als prognostisch relevant eingestuft, was jedoch durch die kürzlich publizierte ISCHEMIA-Studie infrage gestellt wird [63]. In allen Fällen mit einem Stenosegrad <90% muss der Nachweis einer Ischämie durch nichtinvasive Untersuchungen erbracht werden bzw. eine positive iFR/RFR/DFR/FFR-Messung vorliegen.

3.4 Atypische Symptomatik/unklarer Thoraxschmerz

Bei Patienten mit unklaren oder unspezifischen Thoraxschmerzen kann neben einer CT-Angiographie die Durchführung einer Koronarangiographie zum Ausschluss ei-

ner stenosierenden koronaren Herzkrankheit sinnvoll sein, auch wenn kein eindeutiger Ischämienachweis in der Vordiagnostik erbracht werden konnte (IIa, B).

3.5 Invasive Kontrolle nach Koronarintervention und Bypassoperation

Die Durchführung einer routinemäßigen Kontrollangiographie ohne spezifischen Grund ist nicht indiziert (III, C). Eine invasive Kontrolle kann allerdings in ausgewählten Fällen mit relevant erhöhtem Risiko für eine Restenose oder ein kardiovaskuläres Ereignis bzw. bei Patienten mit einer Beschwerdepersistenz oder einem Beschwerderezidiv unabhängig vom nichtinvasiven Ischämienachweis im Rahmen einer elektiven Koronarangiographie (3 bis 12 Monate nach Index-PCI) indiziert sein (IIb, C) [5].

3.6 Invasive Diagnostik vor nichtkardialen Operationen

Eine Koronarangiographie ist nur selten zur Beurteilung des Risikos von Patienten vor einer nichtkardialen Operation indiziert [64]. Die ungezielte Durchführung einer invasiven Diagnostik kann bei diesen Patienten zu unnötigen und unvorhersehbaren Ereignissen führen. Trotz der Tatsache, dass eine KHK bei einer signifikanten Anzahl dieser Patienten vorhanden sein kann, unterscheiden sich die Indikationen für eine präoperative Koronarangiographie und Revaskularisierung nicht von den gültigen Indikationen für die Diagnostik der KHK. Eine präoperative Angiographie wird demnach empfohlen bei Patienten mit einem Zustand nach STEMI, NSTEMI-ACS, sowie bei Patienten mit nachgewiesener myokardialer Ischämie oder klinischem Verdacht für eine KHK (I, C). Eine präoperative Angiographie kann zudem bei stabilen Patienten erwogen werden, die sich einer nichtdringlichen Endarteriektomie der A. carotis unterziehen (IIb, B). Eine präoperative Angiographie wird bei Patienten, die sich einer Low-Risk-Operation unterziehen, nicht empfohlen (III, C).

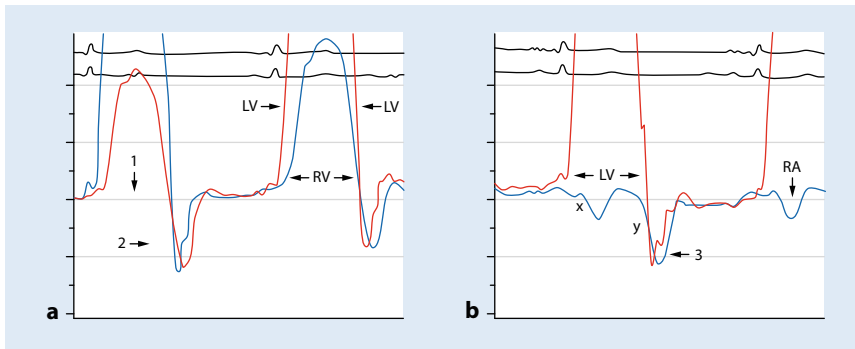


Abb. 13 ▲ Hämodynamische Kriterien der Pericarditis constrictiva; (a) Simultane hämodynamische Messung im LV (rot) und RV (blau) (b) Simultane hämodynamische Messung im LV (rot) und RA (blau). (1) Äquilibration der diastolischen Drücke (<5 mm Hg Differenz) in allen 4 Herzkammern; (2) Quadratwurzelzeichen, sog. „square-root sign“; (3) Y-Abfall im rechten Vorhof (RA)/Jugularvenenpuls. (Mod. nach [69])

3.7 Reduzierte LV-Funktion/ Myokarditis

Bei eingeschränkter systolischer Pumpfunktion, dokumentiert in der nichtinvasiven Bildgebung, ist eine Koronarangiographie zur Abklärung der Genese indiziert [65]. Die typischen Indikationen zur Myokardbiopsie sind in Abschn. 2.5.7 beschrieben.

3.8 Erkrankungen des Perikards

Zur Diagnose einer Perikarditis ist neben der Echokardiographie die MRT eine sehr exakte Methode, um inflammatorische Prozesse des Perikards und/oder eine Mitbeteiligung des Myokards exakt zu erfassen [66]. Bei einem begleitenden Perikarderguss ist die Punktion des Perikardergusses diagnostisch hilfreich und bei einer Perikardtamponade therapeutisch zwingend indiziert. Eine perkutane oder chirurgische Biopsie des Perikards sollte nur speziellen Fällen vorbehalten werden, z. B. bei dem klinischen Verdacht auf eine tumoröse Genese oder einer tuberkulösen Perikarditis (IIb, C).

Zur Abgrenzung zwischen einer Pericarditis constrictiva und einer restriktiven Kardiomyopathie ist eine invasive Untersuchung mit simultaner Messung der rechtsventrikulären und linksventrikulären Füllungsdrücke, ggf. mit Volumenbelastung, zur Sicherung der Diagnose sinnvoll. Bei Patienten mit konstriktiver Perikarditis kommt es zu einer Erhöhung und einem Angleich des diastolischen Füllungsdrucks zwischen RV und LV. Ein diastolischer An-

gleich kann jedoch bei Patienten im Falle eines niedrigen Volumenstatus (z. B. nach Diurese) fehlen. Darüber hinaus zeigt sich bei einer Pericarditis constrictiva das sog. „Dip-Plateau“-Phänomen der rechtsventrikulären Druckkurve. Kriterien für die Differenzierung zwischen Pericarditis constrictiva und restriktiver Kardiomyopathie sind in der **Tab. 10** gelistet [67, 68]. Eine beispielhafte Aufzeichnung der linksventrikulären (LV) und rechtsventrikulären (RV) Druckkurven bei Pericarditis constrictiva ist in **Abb. 13** dargestellt.

3.9 Endokarditis

Bei dem klinischen Verdacht auf eine frische Aortenklappenendokarditis ist eine Klappenpassage kontraindiziert.

Es wird empfohlen, bei Männern >40 Jahre, bei postmenopausalen Frauen und bei Patienten mit mindestens einem koronaren Risikofaktor oder einer Anamnese für eine koronare Herzerkrankung präoperativ eine Koronarangiographie durchzuführen. Bei großen Vegetationen an der Aortenklappe, die bei der Koronarangiographie ggf. dislozieren könnten, kann auch ein Kardio-CT („multislice computed tomography“ [MSCT]) für die präoperative Koronardiagnostik verwendet werden [70]. Dies gilt auch für Patienten mit einer sehr niedrigen Prätestwahrscheinlichkeit für das Vorliegen einer koronaren Herzerkrankung.

3.10 Herzklappenfehler

Die Methode der Wahl zur Beurteilung einer Herzklappenerkrankung ist die Echokardiographie (TTE). Die transösophageale Echokardiographie (TOE) sollte bei folgenden Bedingungen zur Beurteilung der exakten Morphologie der Klappenerkrankung eingesetzt werden: bei suboptimalen transthorakalen Schallbedingungen, bei Dysfunktion von Klappenprothesen, bei Thromben sowie v. a. auch bei Verdacht auf Endokarditis. Darüber hinaus kann in Einzelfällen die Stressechokardiographie mittels Low-dose-Dobutamin zur Beurteilung der Flussreserve bei Aortenstenose und eingeschränkter linksventrikulärer Funktion sowie zur Bewertung einer funktionellen Mitralinsuffizienz hilfreich sein [65].

Beischlechten Schallbedingungen bzw. diskrepanten echokardiographischen Befunden kann die kardiale Magnetresonanztomographie (CMR) zur Verifizierung der Diagnose indiziert sein, v. a. auch zur Bewertung rechtsventrikulärer Volumina bzw. rechtsventrikulärer Funktionsparameter.

Das Kardio-CT („multislice computed tomography“ [MSCT]) ist für die Planung vor operativen Eingriffen insbesondere bei Aortenklappenstenose und hier v. a. bei geplanten TAVI-Prozeduren unabdingbar.

Bei Patienten mit asymptomatischen Herzklappenfehlern kann in Einzelfällen auch die Bestimmung von natriuretischen Peptiden (NT-proBNP, BNP) für die weiteren Entscheidungen hilfreich sein.

Eine Koronarangiographie ist notwendig, um eine begleitende koronare Herzerkrankung oder eine Koronaromalie nachzuweisen bzw. auszuschließen. Bei Patienten mit niedrigem prädiktivem Risiko für eine KHK ist zum Ausschluss einer KHK ein Kardio-CT (MSCT) im Rahmen der präoperativen Diagnostik ausreichend. Ansonsten wird eine Koronarangiographie bei Patienten mit einer Anamnese für eine KHK, klinischem Verdacht auf eine myokardiale Ischämie, bei systolischer linksventrikulärer Dysfunktion, bei Männern >40 Jahre und bei postmenopausalen Frauen oder bei Patienten mit einem oder mehreren kardiovaskulären Risikofaktoren empfohlen (**Tab. 11**). Auch bei Patienten mit mittel- bis hoch-

Tab. 11 Management der KHK bei Patienten mit systolischer linksventrikulärer Dysfunktion [65]		
Empfehlungen	Klasse	Level
Diagnose der KHK		
Eine Empfehlung zur koronaren Angiographie besteht vor einer Klappenoperation bei Patienten mit einer schweren systolischen linksventrikulären Dysfunktion und mindestens einem der folgenden weiteren Faktoren: – KHK in der Vorgeschichte – Vermutete myokardiale Ischämie – Bestehende LV-Dysfunktion – Männer >40 Jahre oder postmenopausale Frauen – 1 oder mehr kardiovaskuläre Risikofaktoren	I	C
Eine Empfehlung zur koronaren Angiographie besteht für die Evaluation einer moderaten bis schweren sekundären Mitralklappenregurgitation	I	C
Eine CT-Angiographie sollte vor einer Klappenoperation als Alternative für die invasive Koronarangiographie bei Patienten in Erwägung gezogen werden, wenn eine geringe Wahrscheinlichkeit für eine KHK besteht oder eine invasive Diagnostik technisch nicht durchführbar ist oder wenn sie mit einem hohen prozeduralen Risiko assoziiert ist	Ila	C
LV linker Ventrikel		

gradiger sekundärer Mitralinsuffizienz ist eine Koronarangiographie indiziert, um eine Ischämie als Ursache der sekundären Mitralinsuffizienz (z. B. Papillarmuskeldysfunktion) auszuschließen. Belastungstests zum Nachweis einer KHK bei hochgradigen Herzklappenfehlern werden aufgrund der geringen diagnostischen Wertigkeit nicht empfohlen.

Eine invasive Messung von Füllungsdrücken, Druckgradienten und Herzzeitvolumina oder die Bestimmung von Insuffizienzen mittels linksventrikulärer Angiographie bzw. Aortographie ist nur dann indiziert, wenn die nichtinvasiv ermittelten Befunde von Herzklappenfehlern nicht mit dem klinischen Bild übereinstimmen. Sollte für die Indikation zur Klappenoperation die Drücke im kleinen Kreislauf entscheidend sein, können diese bei nichtplausiblen oder nicht zu ermittelnden echokardiographischen Befunden auch im Rahmen einer isolierten Rechtsherzkatheteruntersuchung bestimmt werden.

3.11 Kongenitale Vitien

Die Prävalenz kongenitaler Herzvitien im Erwachsenenalter (EMAH = Erwachsene mit angeborenen Herzfehlern) nimmt zu. Dies beruht auf den besseren korrektiven bzw. palliativen Behandlungsmöglichkeiten und dem dadurch längeren Überleben von Patienten mit komplexen Herzfehlern. Ein Teil der kongenitalen Vitien wird auch erst im Erwachsenenalter diagnostiziert

(insbesondere Vorhofseptumdefekte). Im Jahr 2000 lag die geschätzte EMAH-Prävalenz bei 2800 Fällen pro 1 Mio. Einwohnern, genaue Zahlen fehlen aber [71].

Die morphologische und funktionelle Einschätzung kongenitaler Vitien erfolgt heute primär mit nichtinvasiver Bildgebung, insbesondere mittels Echokardiographie und dem MRT sowie in bestimmten Situationen auch dem CT. Die invasive Katheterdiagnostik ist damit speziellen Fragestellungen vorbehalten. Hierzu gehören die Bestimmung des pulmonalarteriellen Widerstandes, Gradienten- und Shuntbestimmungen bei nicht eindeutigen Vorbefunden, die Koronarangiographie zur Evaluation von Koronaromalien und AV-Fisteln sowie die Angiographie extrakardialer Gefäße, wie z. B. aortopulmonaler Kollateralen. Bei Shuntvitien mit dopplerechokardiographischem Nachweis einer relevanten pulmonalarteriellen Hypertonie wird regelhaft der pulmonalarterielle Widerstand bestimmt und im Einzelfall auch die Vasoreagibilität mit Sauerstoff oder Stickstoffmonoxid getestet. Für die Berechnung des HZV ist bei komplexen Herzfehlern die Messung der Sauerstoffaufnahme ggf. einer Abschätzung vorzuziehen [71, 72]. Grundsätzlich sollte vor herzchirurgischen Eingriffen bei männlichen EMAH-Patienten ab einem Alter von 40 Jahren, bei postmenopausalen Frauen und bei klinischen Zeichen oder hohem Risiko für eine koronare Herzerkrankung eine Koronarangiographie erfolgen [71].

Bei komplexen Herzfehlern sollte die Invasivdiagnostik an EMAH-Zentren mit ausgewiesener Expertise in der Behandlung dieser Erkrankungen durchgeführt werden [73, 74].

3.12 Erkrankungen der Aorta und der großen Arterien

3.12.1 Aorta

Nichtinvasive bildgebende Verfahren (CT, MRT, transösophageale Echokardiographie, Duplexsonographie) sind bei Erkrankungen der Aorta die diagnostischen Methoden der ersten Wahl. Die Aortographie hat aber unverändert ihren Stellenwert im Rahmen von Interventionen [75].

Eine invasive Koronarangiographie ist nicht routinemäßiger Bestandteil der präoperativen Diagnostik von Patienten mit akuten Aortensyndromen. Dies gilt umso mehr bei hämodynamischer Instabilität. Eine Information über die Einbeziehung der proximalen Koronarabschnitte im Rahmen von Typ-A-Aortendissektionen bietet die CT-Untersuchung.

Elektive Aorteneingriffe haben wie alle großen gefäßchirurgischen Eingriffe ein hohes Risiko für perioperative kardiale Ereignisse. Bisher konnte aber nicht belegt werden, dass durch eine vorgeschaltete routinemäßige Koronarangiographie das perioperative Risiko asymptomatischer oder stabiler Patienten gesenkt werden kann. Deshalb wird primär die Durchführung eines bildgebenden Ischämietests empfohlen, wenn mehrere relevante Begleiterkrankungen (bekannte KHK, Herzinsuffizienz, früherer Schlaganfall, eingeschränkte Nierenfunktion, insulinpflichtiger Diabetes) oder eine eingeschränkte Belastbarkeit vorliegen. Die Entscheidung zur Koronarangiographie und ggf. Revaskularisation sollte vom Ausmaß der Ischämie abhängig gemacht werden [76, 77].

Bei der diagnostischen Abklärung von Aortenisthmusstenosen ist eine invasive Messung des Druckgradienten weiterhin üblich und Bestandteil der therapeutischen Entscheidungsfindung [75].

3.12.2 Karotiden und Nierenarterie

Duplexsonographie, MRT und CT sind die zu bevorzugenden, nichtinvasiven Untersuchungsverfahren zur Darstellung der Ka-

Tab. 12 Neue Definition der pulmonalen Hypertonie [79–81]

Definition	Charakteristika in Ruhe	Klinische Gruppe/n
Präkapilläre PH	mPAP >20 mm Hg PAWP ≤15 mm Hg PVR ≥3 WU	1. Pulmonalarterielle Hypertonie 3. PH aufgrund Lungenerkrankungen 4. Chronisch thrombotische PH 5. PH mit unklarem und/oder multifaktoriellem Mechanismus
Isolierte postkapilläre PH	mPAP >20 mm Hg PAWP >15 mm Hg PVR ≤3 WU	2. PH durch Erkrankungen des linken Herzens 5. PH mit unklarem und/oder multifaktoriellem Mechanismus
Kombinierte postkapilläre und präkapilläre PH	mPAP >20 mm Hg PAWP >15 mm Hg PVR ≥3 WU	2. PH durch Erkrankungen des linken Herzens 5. PH mit unklarem und/oder multifaktoriellem Mechanismus

PH pulmonale Hypertonie, *mPAP* mittlerer pulmonalarterieller Druck, *PAWP* pulmonalarterieller Wedge-Druck, *DPG* diastolischer Druckgradient, *PVR* pulmonalvaskuläre Resistance, *WU* Wood Units

rotiden und der Nierenarterien. Eine routinemäßige angiographische Darstellung ist nicht durchzuführen. Die Angiographie hat ihren Stellenwert im Rahmen einer interventionellen Behandlung dieser Gefäße oder bei diskrepanten Befunden in der nichtinvasiven Bildgebung.

3.12.3 Arteria mammaria vor Bypassoperation

Eine routinemäßige Darstellung der A. mammaria interna vor koronaren Bypassoperationen ist nicht geboten, kann aber im Einzelfall bei Verdacht auf einen Verschluss bzw. eine Stenose der A. subclavia indiziert sein (III, C).

3.13 Erkrankungen des pulmonalen Kreislaufes

Erkrankungen des pulmonalen Kreislaufes können Folge von Herz- und Lungenerkrankungen sowie angeborener Herzfehler sein. Sie treten aber auch als primäre Erkrankungen des pulmonalen Gefäßsystems auf, entweder isoliert oder im Rahmen systemischer Erkrankungen. Dementsprechend erfolgt eine Einteilung der pulmonalen Hypertonie (PH) in 5 Gruppen (Gruppe 1: pulmonalarterielle Hypertonie; Gruppe 2: PH aufgrund von Erkrankungen des linken Herzens; Gruppe 3: PH durch Erkrankungen der Lunge oder/und Hypoxie; Gruppe 4: chronische thrombembolische pulmonale Hypertonie und andere pulmonalarterielle Obstruktionen; Gruppe 5: PH mit unklarem oder/und multifaktoriellem Mechanismus) [72, 78].

Die Durchführung einer Rechtsherzkatheteruntersuchung ist obligat zur Bestä-

tigung der Diagnose einer pulmonalarteriellen Hypertonie (Gruppe 1) und zur Planung des therapeutischen Procedere. Entsprechende aktuelle Grenzwerte sind in **Tab. 12** genannt. Demgegenüber ist bei allen anderen Formen der pulmonalen Hypertonie der Rechtsherzkatheter speziellen Fragestellungen vorbehalten [72].

Durch die Katheteruntersuchung können präkapilläre, postkapilläre sowie gemischte prä- und postkapilläre Formen der pulmonalen Hypertonie voneinander abgegrenzt werden. In der Regel werden der pulmonalarterielle Druck, der pulmonalarterielle Verschlussdruck (PAWP) sowie der rechtsventrikuläre und rechtsatriale Druck registriert. Zusätzlich erfolgt eine Bestimmung des Herzzeitvolumens mit Thermodilution oder nach dem direkten bzw. indirekten Fickschen Prinzip (mit Messung bzw. Abschätzung der Sauerstoffaufnahme). Die **Tab. 12** fasst die grundlegenden hämodynamischen Definitionen für die Diagnose und Einordnung einer pulmonalen Hypertonie zusammen. Eine Testung der pulmonalen Vasoreagibilität (z. B. durch NO-Inhalation) bei Patienten mit pulmonaler Hypertonie ist heute der Fragestellung vorbehalten, ob im Falle einer idiopathischen, hereditären oder medikamenteninduzierten pulmonalarteriellen Hypertonie ein Behandlungsversuch mit hoch dosierten Ca²⁺-Antagonisten unternommen werden sollte [72].

Für die Diagnostik der akuten Lungenembolie hat die Katheteruntersuchung keine Bedeutung. Bei Patienten mit hämodynamischer Instabilität nach einer akuten Lungenembolie trotz Throm-

bolyse oder mit Kontraindikationen für eine Thrombolyse ist eine interventionelle Thrombusentfernung oder -fragmentierung allerdings eine valide Alternative zur chirurgischen Embolektomie [82].

Der Verdacht auf eine chronische thrombembolische pulmonale Hypertonie (CTEPH) wird zunächst durch nichtinvasive bildgebende Verfahren erhärtet (Echokardiographie, Ventilations-Perfusions-Szintigraphie). Die Rechtsherzkatheteruntersuchung ist ein wesentlicher Baustein der weiterführenden Diagnostik. Zur Planung einer pulmonalen Endarteriektomie oder pulmonalen Angioplastie ist weiterhin eine selektive Pulmonalisangiographie unerlässlich, die im behandelnden spezialisierten Zentrum durchgeführt werden sollte [82].

3.14 Herzrhythmusstörungen

Eine Revaskularisation senkt bei Patienten mit stabiler koronarer Herzerkrankung das Risiko zukünftiger ventrikulärer Arrhythmien. Das gilt sowohl für Patienten mit normaler bzw. leicht eingeschränkter systolischer Pumpfunktion [83, 84] als auch für Patienten mit einer Ejektionsfraktion ≤35% [85]. Ein indirekter Beleg hierfür ist auch, dass in den großen Defibrillatorstudien eine Revaskularisation vor Studieneinschluss den protektiven Effekt des Defibrillators attenuierte [83, 84, 86, 87].

Dieser prophylaktische Effekt auf die Verhinderung des plötzlichen Herztodes spiegelt sich in den Klasse I, A-Empfehlungen der europäischen Leitlinien zur prognostischen Indikation einer myokardialen Revaskularisation bei stabiler KHK wieder (ausgedehnte Ischämie oder hochgradig eingeschränkte Pumpfunktion bei Mehrgefäß-KHK) [5].

Umgekehrt kann man aus der Datenlage ableiten, dass stattgehabte ventrikuläre Arrhythmien häufig ischämischer Genese sind. Deshalb kommt der Koronarangiographie und ggf. koronaren Revaskularisation eine zentrale Rolle in der Behandlung von Patienten nach erfolgreicher Reanimation bei plötzlichem Herztod oder mit einem elektrischen Sturm (unaufhörlich rezidivierende lebensbedrohliche ventrikuläre Arrhythmien) zu.

Etwa 70% der Überlebenden eines plötzlichen Herztods haben eine KHK und

Tab. 13 Empfehlungen zur Koronardiagnostik bei Patienten mit Arrhythmien [58]		
Empfehlungen	Klasse	Level
Empfehlungen zur Koronardiagnostik bei Patienten mit Arrhythmien		
<i>Patienten mit potenziell lebensbedrohlichen ventrikulären Rhythmusstörungen</i>		
Eine invasive Koronardiagnostik sollte bei Patienten erwogen werden, die lebensbedrohliche ventrikuläre Rhythmusstörungen aufweisen, wenn sie nach Symptomatik und Alter ein zumindest intermediäres Risiko für eine KHK aufweisen	IIa	C
<i>Patienten mit überlebtem plötzlichem Herztod</i>		
Bei Vorliegen von ST-Hebungen im EKG vor oder nach Reanimation sollte das Vorgehen analog den Leitlinien zum ST-Hebungsinfarkt mit sofortiger invasiver Koronardiagnostik sein	I	A
Nach überlebtem plötzlichem Herztod ohne ST-Hebungen und kardiogenem Schock sollte eine angiographische Untersuchung innerhalb 24 h erfolgen	IIa	B
<i>Ventrikuläre Arrhythmien bei reduzierter linksventrikulärer Funktion</i>		
Bei Patienten mit stabiler dilatativer Kardiomyopathie und neu auftretenden ventrikulären Arrhythmien sowie zumindest intermediärem Risiko für eine KHK ist eine invasive Koronardiagnostik indiziert	I	B
<i>Adäquate Schockabgabe eines ICD bei ischämischer Kardiomyopathie</i>		
Eine invasive Koronardiagnostik sollte bei Patienten mit bekannter ischämischer Kardiomyopathie erwogen werden, die eine adäquate ICD-Schockabgabe erleiden	IIb	C
<i>Patienten mit Vorhofflimmern</i>		
Invasive Koronardiagnostik im Falle eines positiven Ischämienachweises oder bei persistierend reduzierter linksventrikulärer Funktion	I	C

etwa 50 % einen akuten Koronarverschluss [88]. Verschiedene Observationsstudien legen nahe, dass eine umgehende Koronarangiographie und ggf. eine PCI in dieser Patientengruppe das Überleben verbessern kann. Diskutiert wird, ob die gleiche Dringlichkeit für Patienten mit ST- und ohne ST-Hebungen gegeben ist. Immerhin lässt sich bei etwa 25 % der Patienten trotz fehlender ST-Hebungen im EKG letztlich doch eine Culprit-Lesion identifizieren [89–92].

Der gegenwärtige Konsensus, auch Überlebende eines plötzlichen Herztodes ohne ST-Hebungen dringlich zu koronarangiographieren [93], wird allerdings durch das neutrale Ergebnis einer ersten randomisierten Studie infrage gestellt; diese hat bei Patienten nach erfolgreicher Reanimation, aber ohne ST-Hebungen eine unmittelbare Koronarangiographie mit einer späten Koronarangiographie nach neurologischer Erholung verglichen [94]. In der neuesten Leitlinie zum NSTEMI-ACS wird bei Patienten mit ROSC ohne ST-Hebungen oder kardiogenem Schock auf eine sofortige Koronarangiographie verzichtet und eine frühe invasive Strategie innerhalb von 24 h empfohlen (I, A) [60].

Darüber hinaus sollte eine invasive Koronardiagnostik auch bei allen anderen Patienten mit potenziell lebensbedrohlichen ventrikulären Rhythmusstörungen erwogen werden, wenn ein zumindest intermediäres Risiko für eine KHK besteht (s. [Tab. 13](#)).

Die Indikation zur Herzkatheteruntersuchung bei supraventrikulären Rhythmusstörungen wird unter Würdigung der klinischen Symptomatik, des individuellen kardiovaskulären Risikoprofils sowie der Ergebnisse der nichtinvasiven Vordiagnostik gestellt. Das Persistieren einer eingeschränkten linksventrikulären Funktion unter Frequenzkontrolle eines zuvor tachykarden Vorhofflimmerns kann ebenfalls für das Vorliegen einer KHK sprechen.

4 Beurteilung von Koronarbefunden

Für die Beurteilung von Koronarbefunden sind grundsätzlich folgende Fragestellungen von Interesse:

- Stenosegrad der atherosklerotischen Koronarveränderungen (Koronarangi-

- ographie, ggf. minimale Lumendiameter in intravaskulärer Bildgebung),
- hämodynamische Relevanz von Koronarstenosen sowie Gefäßfunktion (FFR und ggf. Ruheindizes),
- Plaquelast/Gefäßwand und Plaquecharakteristik (IVUS und OCT),
- Prognose/Infarktrisiko (OCT).

4.1.1 Angiographische Beurteilung von Koronarstenosen

Nach den Ergebnissen aus der COURAGE-, FAME-, FAME II- und DEFER-Studie [95–98] reicht die visuelle Einschätzung des Stenosegrades nicht mehr aus, um eine therapeutische Entscheidung zu treffen.

Aus praktischen Zwecken sollte im Befund die Stenosierung (=Diameterstenose) im Verhältnis zu einem (möglichst angiographisch nicht erkrankten) Referenzsegment visuell in folgende (semiquantitative) Schweregrade eingeteilt werden:

- <25 % Wandunregelmäßigkeiten,
- 25–49 % geringgradige Stenose,
- 50–74 % mittelgradige Stenose,
- 75–89 % hochgradige Stenose,
- >90 % höchstgradige Stenose,
- 99 % subtotaler (funktioneller) Verschluss,
- 100 % kompletter Verschluss.

Die Komplexität einer Stenose kann auch nach ACC/AHA-Kriterien klassifiziert werden (s. Zusatzmaterial Online zusätzliche Tab. 19).

Der Schweregrad der koronaren Herzkrankheit kann anhand des SYNTAX-Score kalkuliert werden (s. Zusatzmaterial Online zusätzliche Abb. 20; [99]). Entsprechend den aktuellen europäischen Leitlinien sollte dieser gerade bei Patienten mit Hauptstammstenose oder Mehrgefäßkrankung zur Abschätzung des weiteren Risikos bzw. der Mortalität ermittelt werden (I, B).

Die Komplexität einer Bifurkationsstenose kann unter Zuhilfenahme der Medina-Klassifikation dokumentiert werden (s. Zusatzmaterial Online zusätzliche Abb. 21; [100]).

Im klinischen Alltag seltener angewendet ist die Mehran-Klassifikation, die eine morphologische Beschreibung der In-Stent-Restenose darstellt (s. Zusatzmaterial Online zusätzliche Abb. 22; [101]).

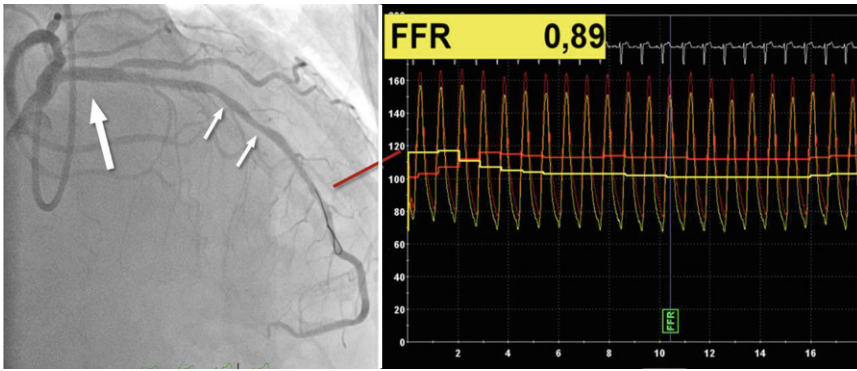


Abb. 14 ▲ FFR bei mehrfachen Stenosen der LAD ohne hämodynamische Signifikanz

4.1.2 Beurteilung des Blutflusses

Eine grobe angiographische Beurteilung des Blutflusses kann anhand der Geschwindigkeit des Kontrastmittelflusses vorgenommen werden. Unter Zuhilfenahme der TIMI-Klassifikation, des „Myocardial Blush Grade“ oder des „TIMI Frame Count“ kann dieser quantifiziert werden (s. Zusatzmaterial Online zusätzliche Tab. 18; [102]). Ein erhöhter „TIMI Frame Count“ ist mit einem erhöhten peripheren Gefäßwiderstand assoziiert [103].

4.1.3 Quantitative Koronaranalyse (QCA)

Mithilfe der quantitativen Koronaranalyse (QCA), welche mit einer automatischen Konturfindung arbeitet, kann der Grad der Stenose morphologisch objektiv vermessen werden. Die Methode findet im klinischen Alltag selten Anwendung und wird vorwiegend im Rahmen klinischer Studien genutzt.

4.1.4 FFR und Ruheindizes

Bei Patienten mit mittelgradigen Stenosen (typischerweise ca. 50–74%) ohne Anzeichen für eine Ischämie bei nichtinvasiven Tests oder bei Patienten mit einer Mehrgefäßerkrankung stellt der aus dem Koronardruck abgeleitete Index „Fractional Flow Reserve“ (fraktionelle Flussreserve [FFR]) den derzeitigen Standard für die funktionelle Beurteilung des Schweregrades einer Läsion dar (s. Beispiel in ■ Abb. 14). Die hämodynamische Relevanz einer Stenose, welche durch einen FFR-Wert $<0,80$ defi-

niert ist, korreliert unzureichend mit der angiographischen Durchmesserstenose.

Die randomisierten DEFER- und FAME-Studien wiesen Patienten mit koronarer Gefäßerkrankung dem Therapiearm einer FFR-gesteuerten PCI oder dem Therapiearm einer angiographisch gesteuerten Behandlung zu. In der FAME-Studie trat der kombinierte Endpunkt aus Tod, nichttödlichem MI und wiederholter Revaskularisation bis 24 Monate nach Randomisierung bei signifikant weniger Patienten aus dem FFR-gesteuerten Studienarm trotz einer geringeren Anzahl von implantierten Stents auf [95]. Im weiteren Follow-up bis 5 Jahren wiesen beide Gruppen vergleichbare Ereignisraten auf.

Darüber hinaus war die FFR-gesteuerte Behandlungsstrategie der medikamentösen Therapie in der FAME-2-Studie überlegen [97, 98]. Die Applikation von Medikamenten zur Erzeugung einer Hyperämie limitiert jedoch einen weiten, flächendeckenden Gebrauch: Als Nebenwirkungen von Adenosin, Papaverin oder dem selektiven A_{2A}-Agonisten Regadenoson können eine Flush-Symptomatik, ein Bronchospasmus, eine Tachykardie, ein AV-Block sowie ventrikuläre Arrhythmien auftreten. Aufgrund der Häufigkeit des Auftretens dieser Adenosin-assoziierten Nebenwirkungen wurden in den vergangenen Jahren unterschiedliche Messmethoden zur Bestimmung der hämodynamischen Relevanz einer Stenose entwickelt. Diese stetig wachsende Anzahl an Verfahren schließt die sogenannte iFR („instantaneous flow reserve“) und neuere Methoden wie die RFR („resting full cycle ratio“), dPR („diastolic pressure ratio“), DFR („diastolic hyperemia-free ratio“) sowie die

drahtlose QFR („quantitative flow ratio“, s. ■ Abb. 15) als sog. Ruheindizes ein. Zwei aktuelle, groß angelegte randomisierte klinische Studien legen weitgehend vergleichbare Ergebnisse zwischen einer FFR- und iFR-gesteuerten Revaskularisierungsstrategie bei unterschiedlichen Grenzwerten für eine hämodynamisch relevante Stenose nahe [104, 105].

Die einarmige, prospektive SYNTAX II-Studie untersuchte Patienten mit einer Mehrgefäßerkrankung unter Einsatz einer Managementstrategie, welche eine kombinierte iFR/FFR-Bewertung des Schweregrades einer Stenose zusätzlich zur intravaskulären Ultraschall(IVUS)-geführten Stentimplantation und leitliniengesteuerten medizinischen Therapie vorsah. Die Studie zeigte vergleichbare Ergebnisse im Vergleich zu einer historischen chirurgischen Kohorte der SYNTAX-Studie [106]. Sowohl FFR als auch Ruheindizes sind immer dann indiziert, wenn eine Ischämiediagnostik bislang nicht durchgeführt wurde, um die hämodynamische Relevanz einer mittelgradigen Läsion zu dokumentieren (I, A).

4.1.5 Intravaskuläre Bildgebung

Die Schweregradbeurteilung mittelgradiger Stenosen, die Bewertung der Läsionsmorphologie, die Charakterisierung der Plaquezusammensetzung, die Untersuchung der Mechanismen eines Stentversagens sowie die Strategieplanung bei komplexen PCI stellen mögliche klinische Anwendungsbereiche der intravaskulären Bildgebung dar. Die folgenden 2 Methoden werden dabei am häufigsten eingesetzt:

Intravaskulärer Ultraschall (IVUS). Der IVUS ist eine ultraschallbasierte Methode der intravaskulären Bildgebung mit einer axialen Auflösung von ca. 150 μm . Der IVUS ermöglicht eine tomographische Beurteilung der Gefäßgröße, der Lumenfläche und der Plaquegröße samt Plaquezusammensetzung in Echtzeit. Der Großteil an vorhandenen Daten aus klinischen Studien bezieht sich in diesem Bereich auf die Verwendung des IVUS während einer PCI. Erkenntnisse aus einer Metaanalyse randomisierter Studien der Prä-DES-Ära zeigten bessere Ergebnisse im Rahmen

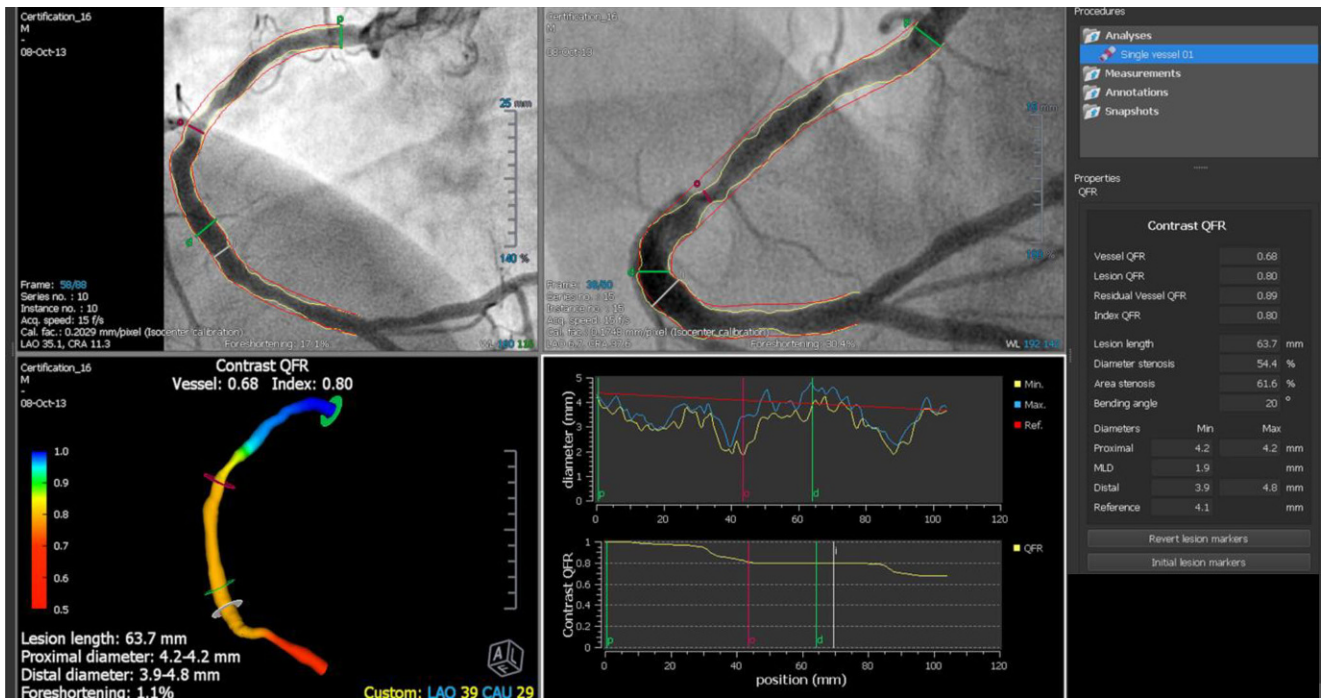


Abb. 15 ▲ Nicht druckdrahtgesteuerte Funktionsanalyse einer RCA-Stenose (QFR)

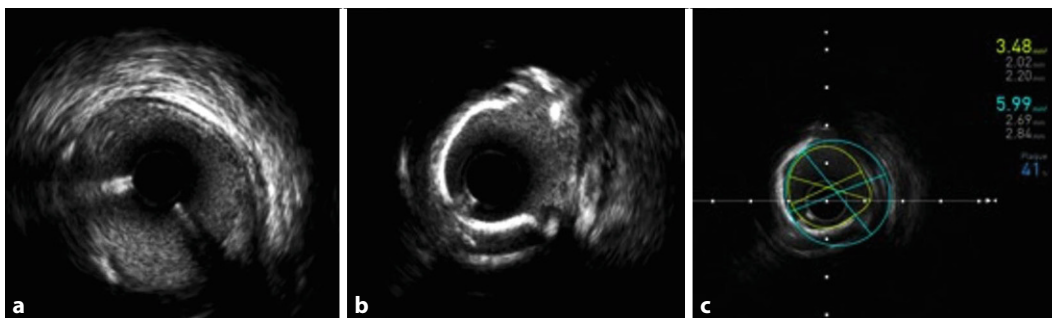


Abb. 16 ◀ Intravaskulärer Ultraschall (IVUS) eines a gesunden Gefäßes, b verkalkten Gefäßes, c Analyse der minimalen Lumenfläche

einer IVUS unterstützten Untersuchung in Bezug auf akute prozedurale Ergebnisse. Zudem kam es zu einer Reduktion angiographischer Restenosen, wiederholter Revaskularisationen und MACE ohne eine Auswirkung auf das Auftreten von Tod und Myokardinfarkt [107]. Der Einsatz von IVUS zur besseren Beurteilbarkeit und Einschätzung von ungeschützten Hauptstammstenosen sollte großzügig erwogen werden (IIa, B) (s. ▣ Abb. 16; [108]). Ebenso erscheint der Einsatz von IVUS bei ostialen oder stark verkalkten Stenosen sowie Patienten mit Niereninsuffizienz vorteilhaft (IIa, C). Ein Einsatz des IVUS zur Verbesserung des Stentergebnis sollte in spezifischen Situationen (Bifurkationen, chronisch totale Okklusion, große Gefäßdiameter) erwogen werden (IIa, B). Ebenfalls kann der IVUS wichtige Hinweise bei In-

Stent-Restenosen oder Stentthrombosen zur Ursache geben (IIa, C) (s. ▣ Abb. 18).

Optische Kohärenztomographie (OCT).

Die OCT ist eine lichtbasierte Methode der intravaskulären Bildgebung mit einer höheren axialen Auflösung im Vergleich zu IVUS (15 µm vs. 150 µm). Diese höhere Auflösung ermöglicht eine bessere Darstellung aller lumennahen Strukturen einschließlich eingebrachter Stents und Drähte. Die Bildgebung mittels OCT erfordert eine vollständige Spülung des Gefäßlumens mit Kontrastmittel. Dieser Umstand sowie die Tatsache, dass die Untersuchungsmethode eine begrenzte Eindringtiefe aufweist, können als Nachteil der OCT angesehen werden. Es existieren aktuell keine Daten aus randomisierten Studien, welche die Überlegenheit einer OCT-gesteu-

erten PCI gegenüber einer konventionellen PCI belegen. In bestimmten Fällen, wie beispielsweise dem Vorliegen von Bifurkationsstenosen, Stentrestenosen oder Thrombosen, sowie bei der Auswertung intermediärer Stenosen bei Patienten mit akutem Koronarsyndrom und keiner eindeutigen Culprit-Lesion kann die OCT hilfreich sein (I, C) (s. Beispiel ▣ Abb. 17). Eine Beurteilung des PCI-Ergebnisses mit der Möglichkeit zur Optimierung (IIa, B) und ein Einsatz bei Stentversagen können erwogen werden (IIa, C) (s. ▣ Abb. 18).

4.1.6 Funktionsstörung der koronaren Tonusregulation

4.1.6.1 Mikrovaskuläre Angina

Das Vorhandensein einer koronaren mikrovaskulären Erkrankung sollte bei Patienten

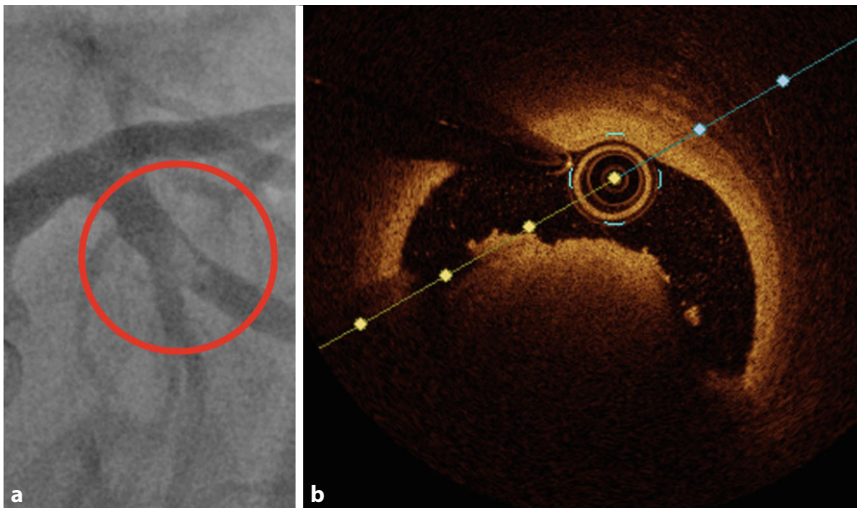


Abb. 17 ▲ Intrakoronarer Thrombus im Bereich der LAD: Angiographie (a) und OCT (b)

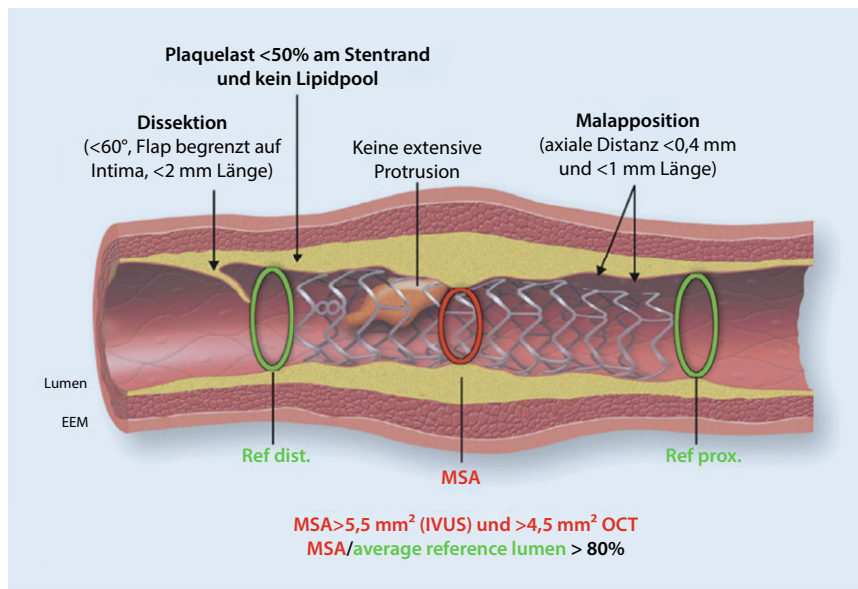


Abb. 18 ▲ Wichtige in der OCT sich darstellende Parameter, die nach Stentimplantation erfüllt sein sollten. (Mod. nach [109]). Mit freundlicher Genehmigung von © Europa Group. All Rights Reserved

nach Ausschluss epikardialer Stenosen sowie dem Auftreten einer Angina, Dyspnoe oder einer Verschlechterung der linksventrikulären Funktion mit oder ohne Anomalien im EKG und/oder einem positiven Ergebnis im Stresstest in Betracht gezogen werden. Die Diagnose einer mikrovaskulären Angina pectoris kann im Falle reproduzierbarer ST-Strecken-Veränderungen sowie des Auftretens typischer Beschwerden nach intrakoronarer Injektion von Acetylcholin gestellt werden [110]. Auch die Messung der koronaren Flussreserve (pathologisch bei Werten <2) und der „Index of Microvascular Resistance“ (pathologisch

bei Werten >25 U) [111] mittels Thermodilution stehen zur Diagnosesicherung zur Verfügung.

Objektive Hinweise auf das Bestehen einer mikrovaskulären Erkrankung können alternativ durch eine Positronenemissionstomographie (PET) oder eine kardiale Magnetresonanztomographie (MRT) generiert werden [112]. Das gleichzeitige Vorliegen einer Erkrankung der epikardialen Gefäße erschwert die Diagnosefindung bei diesem Patientenkollektiv erheblich.

4.1.6.2 Koronarspasmus

Die vasospastische Angina pectoris tritt häufig in Ruhe und gelegentlich im Rahmen körperlicher oder psychischer Belastungen auf, am häufigsten jedoch nachts oder in den frühen Morgenstunden. Nitate lindern die Symptome der Angina pectoris in der Regel innerhalb von Minuten (s. Beispiel in **Abb. 19**). In Analogie zur mikrovaskulären Angina pectoris kompliziert das gleichzeitige Vorhandensein von koronaren Plaques die Diagnosestellung. Trigger für das Auftreten eines Vasospasmus können Elektrolytstörungen (Kalium, Magnesium), der Konsum von Kokain, Nikotin, Kältereize, Autoimmunerkrankungen, Hyperventilation und eine Insulinresistenz sein. Das Vorhandensein von ST-Strecken-Hebungen zum Zeitpunkt der Angina pectoris bei Patienten mit einer unauffälligen Koronarangiographie macht die Diagnose einer vasospastischen Angina pectoris sehr wahrscheinlich. Ein spontaner Vasospasmus während der Koronarangiographie tritt nur gelegentlich und nicht unbedingt bei Patienten mit vasospastischer Angina pectoris auf. Zur Reproduktion eines Vasospasmus können Provokationstests eingesetzt werden. Die Hyperventilation, der Kaltpressortest sowie die Gabe von Acetylcholin in schrittweisen Dosen bis zu einer maximalen Dosierung von 200 µg können hier zur Anwendung kommen und finden sich in den Empfehlungen der Leitlinien wieder (IIa, C).

5 Komorbiditäten

5.1 Niereninsuffizienz

Zur Beurteilung der Nierenfunktion sollte stets die GFR, nicht das Kreatinin, herangezogen werden ([113]; **Tab. 14**).

Patienten mit vorbekannter relevanter Niereninsuffizienz (Nicht-Diabetiker mit GFR <30 ml/min oder Diabetiker mit GFR <60 ml/min), Plasmozytom oder wiederholter Gabe großer Kontrastmittelmengen sollten eine Prophylaxe erhalten (I, C) [114]:

- Verwendung niedermolekularer Kontrastmittel,
- Absetzen nephrotoxischer Begleitmedikation,

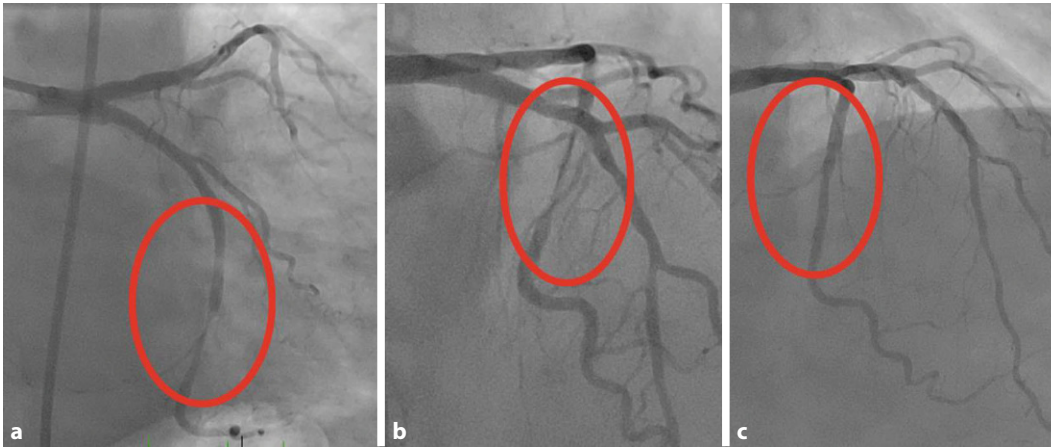


Abb. 19 ◀ Koronarspasmus im Bereich der RCX: **a, b** Vor der Gabe von 200 µg Nitroglycerin i.c. **c** Nach der Gabe von 200 µg Nitroglycerin i.c.

- Minimierung der Kontrastmittelmenge (Ziel: 30–40 ml für eine diagnostische Koronarangiographie),
- Ausreichende Hydratation mit 1 ml/kg/h 0,9% NaCl-Lösung über ca. 24 h i.v., beginnend 6–12 h vor Kontrastmittelexposition und 6–12 h nach Kontrastmittelexposition (cave: Patienten mit eingeschränkter LV-Funktion und hochgradiger Aortenklappenstenose aufgrund der Gefahr der akuten Dekompensation),
- die Gabe von 600 mg N-Acetylcystein (oral oder i.v.) kann erwogen werden, ein relevanter positiver Effekt konnte in randomisierten Studien jedoch nicht nachgewiesen werden,
- hoch dosierte CSE-Hemmer (Rosuvastatin, Atorvastatin).

Die Indikation zur Dialyse besteht in der Regel nur zum Volumenmanagement bei Patienten mit terminaler Niereninsuffizienz und sollte zeitnah nach der Herzkatheteruntersuchung durchgeführt werden.

5.2 Diabetes mellitus

Patienten mit Diabetes mellitus haben häufig schwere Gefäßveränderungen nicht nur im Koronarbereich, sondern auch in anderen Gefäßarealen (Niere, Kopf, Peripherie). Zu beachten ist auch die antidiabetische Therapie.

1. Sulfonylharnstoffe und Repaglinide: Pause bei Nüchternphasen (Hypoglykämiegefahr)
2. Biguanide (Metformin): Pause vor und bis 48 h nach Kontrastmittelexposition bei eingeschränkter Nierenfunktion,

- hierbei wird in den aktuellen Leitlinien keine GFR-Grenze explizit definiert
3. Thiazolidindione (Glitazone): keine ausreichenden Daten, sollten am Untersuchungstag pausiert werden
4. Acarbose: kein Absetzen/Pausieren erforderlich
5. Insulin: Gabe von 50% des Verzögerungsinsulins (bei Mischinsulinen 50% des Verzögerungsinsulinanteils), zunächst kein Alt-Insulin; bei längerer Nüchternphase wiederholte Blutzuckermessungen und zusätzliche Gabe von Alt-Insulin s.c. je nach Bedarf

5.3 Immunsuppression und Infektionen

Bei Herzkatheteruntersuchungen von Patienten mit Immunsuppression z. B. nach Transplantation ist besondere Sorgfalt geboten, um die Infektionsgefahr zu minimieren. Patienten mit potenziell kontagiosen Infektionen (z. B. COVID-19, Hepatitis B oder C, HIV, multiresistenten Erregern etc.) erfordern entsprechende Schutzmaßnahmen des Untersuchers (z. B. FFP2-Maske, Schutzbrille, doppelte Handschuhe etc.) und sollten, wenn möglich, am Ende eines Untersuchungstags untersucht werden, um das Herzkatheterlabor anschließend einer Grundreinigung zu unterziehen.

5.4 Anämie

Bei Patienten mit unklarer Anämie (Hb <10 g/dl) sollte eine Abklärung vor der Herzkatheteruntersuchung erfolgen (I, C). Mögliche Blutungsquellen (gastrointesti-

nal, urogenital etc.) sind insbesondere vor einer möglichen PCI wegen der notwendig werdenden Gabe von Antikoagulanzen und Plättchenhemmern abzuklären. Bei vitaler Indikation sind ausreichend Blutkonserven bereitzuhalten. Der Blutverlust während der Untersuchung sollte minimiert werden, der transradiale Zugangsweg ist zu bevorzugen.

5.5 Hyperthyreose

Alle gängigen Kontrastmittel, die für die Herzkatheteruntersuchung verwendet werden, sind jodhaltig. Daher muss der TSH-Wert bei elektiven Untersuchungen vor Untersuchungsbeginn vorliegen (I, C). Bei Patienten mit manifester Schilddrüsenüberfunktion sollte auf eine Katheteruntersuchung möglichst verzichtet und zunächst die Überfunktion abgeklärt und behandelt werden. Bei dringender Indikation zur Herzkatheteruntersuchung sollte Perchlorat zusammen mit einem Thyreostatikum eingesetzt werden.

Perchlorat wird nach oraler Verabreichung rasch resorbiert, die maximalen Gewebespiegel in der Schilddrüse werden etwa nach 4 h erreicht. Die Blockade der Jodaufnahme hält nur wenige Stunden an, sodass mehrmalige tägliche Gaben (in der Regel 4-mal) erforderlich sind.

Da durch die In-vivo-Dejodierung jodhaltiger Röntgenkontrastmittel täglich Jodmengen von einigen Milligramm frei werden, muss Perchlorat wegen der geringeren Affinität in entsprechend höherer Dosierung (bis zu 1 g pro Tag) prolongiert (in der Regel 2 Wochen) verabreicht werden.

Tab. 14 Risikofaktoren für kontrastmittelinduzierte Niereninsuffizienz (= postangiographischer Anstieg des Kreatinins um >20% oder 0,3 mg/dl bei Ausgangswerten im Normbereich)

Vorbestehende Niereninsuffizienz (Kreatinin $\geq 1,4$ mg/dl oder errechnete GFR <60 ml/min)
Diabetes mellitus
Plasmozytom
Wiederholte Kontrastmittelgabe und hohe Kontrastmittelmenge (>4 ml/kg Körpergewicht oder >300 ml)
Exsikkose
Niedriges HZV
Nephrotoxische Begleitmedikation: z. B. nichtsteroidale Antirheumatika, Ciclosporin, Methotrexat, Aminoglykoside
Hohes Lebensalter (>75 Jahre)
Begleiterkrankungen (Hypertonie, Proteinurie, Leberzirrhose)
GFR glomeruläre Filtrationsrate, HZV Herzzeitvolumen

Seltene, schwerwiegende Nebenwirkungen von Perchlorat oder Thiamazol v. a. bei längerer Therapie (3 bis 8 Wochen) sind Leukopenien bis hin zur Agranulozytose. Daher sind regelmäßige Blutbildkontrollen unter der Therapie durchzuführen.

Bei Patienten mit laborchemisch latenter Hyperthyreose (TSH <0,1 mE/l, fT3, fT4 im Normbereich) und szintigraphisch nachgewiesener geringer Autonomie oder Struma nodosa empfiehlt sich als Hyperthyreoseprophylaxe die Gabe von Perchlorat 4-mal 20 Tropfen/Tag über 14 Tage (= 1600 mg/Tag) und Thiamazol 20 mg/Tag über 14 Tage mit einem Beginn mindestens 2–4 h vor Kontrastmittelapplikation. Bei Patienten mit grenzwertiger Laborconstellation (TSH 0,1–0,4 mE/l, fT3, fT4 im Normbereich) empfiehlt sich die alleinige Gabe von Perchlorat 4-mal 20 Tropfen/Tag über 14 Tage (= 1600 mg/Tag) mit einem Beginn mindestens 2–4 h vor der Kontrastmittelapplikation.

Bei einer notfallmäßigen Herzkatheteruntersuchung ist folgendes Vorgehen zu empfehlen (I, C):

1. TSH abnehmen,
2. bei Hinweisen auf Schilddrüsenerkrankungen: Perchlorat 50 Tropfen,
3. Durchführung der Herzkatheteruntersuchung,
4. nachträgliche TSH-Bestimmung:
 - a. normal: Perchlorat absetzen,

b. erniedrigt: weiter mit entsprechender Therapie (s. oben).

5.6 Kontrastmittelallergie

Eine Kontrastmittelallergie kann sich mit Hautausschlag, Bronchospasmus bis hin zum anaphylaktischen Schock (Hypotonie, Tachykardie) manifestieren. Übelkeit, Erbrechen oder passagere Sehstörungen sind Kontrastmittelunverträglichkeiten, aber in der Regel keine Allergien.

Bei Patienten mit bekannter Kontrastmittelallergie sollten 2 h (noch besser am Vorabend) vor der Herzkatheteruntersuchung folgende Medikamente (oder vergleichbare Präparate) verabreicht werden (I, C):

- Kortikosteroid: z. B. 250 mg Prednisolon i.v.,
- H₁-Blocker: z. B. 2 mg Clemastin i.v.,
- H₂-Blocker: z. B. 200–400 mg Cimetidin i.v.

Bereits beim geringsten Verdacht auf eine mögliche Prädisposition oder auch bei spontanem Auftreten typischer Symptome während der Herzkatheteruntersuchung sollte oben genanntes Schema großzügig appliziert werden.

6 Kontraindikation zur Herzkatheteruntersuchung

Es gibt keine absoluten Kontraindikationen zur Herzkatheteruntersuchung. Dies gilt insbesondere für Patienten, die sich mit einem akuten Koronarsyndrom vorstellen. Dagegen ist v. a. für die elektive diagnostische Herzkatheteruntersuchung eine Reihe relativer Kontraindikationen zu nennen, die im Einzelfall hinsichtlich der Nutzen-Risiko-Relation abgewogen werden müssen. Zu diesen gehören u. a. eine schwere vorbekannte Niereninsuffizienz, Schilddrüsenüberfunktion, Blutgerinnungsstörungen, flottierende (endokardische) Strukturen an der Aortenklappe (Emboliegefahr) und bekannte allergische Reaktionen auf Kontrastmittel. Selbstverständlich ist Sorge zu tragen, dass Elektrolytentgleisungen, hyper- oder hypotensive Situationen und tachy- oder bradykarde Herzrhythmusstörungen adäquat behandelt worden sind, bevor die Herzkatheteruntersuchung durchgeführt wird. Grund-

sätzlich sind immer allgemeine Faktoren, wie z. B. Frailty oder Demenz, in die Abwägung miteinzubeziehen.

7 Komplikationen bei Herzkatheteruntersuchungen

7.1 Häufigkeit von Komplikationen

Das Auftreten von Komplikationen während oder nach einer elektiven Koronarangiographie ist abhängig vom Alter und den Komorbiditäten der Patienten und wird mit einer Häufigkeit für schwere kardiale, zerebrovaskuläre und Blutungskomplikationen von $\leq 0,6\%$ angegeben [115]. Zu beachten ist hierbei, dass die in der Literatur angegebenen Zahlen und Häufigkeiten für das Auftreten von Komplikationen nach einer invasiven Koronaragnostik vorwiegend aus Registerstudien stammen und oftmals nicht zwischen einer isolierten diagnostischen Untersuchung und einer Koronarangiographie mit folgender PCI unterscheiden [115]. Grundsätzlich wird empfohlen, eine klinikspezifische „standard operated procedure“ (SOP) für den Umgang mit den nachfolgenden Komplikationen zu erstellen.

7.1.1 Katheterassoziierte Dissektionen

Die Dissektion einer Koronararterie im Rahmen einer diagnostischen Herzkatheteruntersuchung kann entweder durch den Katheter selbst oder durch die Injektion von Kontrastmittel verursacht werden. Im Unterschied zu Dissektionen, die durch eine PCI hervorgerufen werden, treten Katheter-assoziierte Dissektionen häufig im Bereich des Koronarostiums oder im Bereich der proximalen Gefäßabschnitte auf [116, 117]. Die Koronardissektion mit reduziertem Koronarfluss ist eine akut lebensbedrohliche Komplikation, die häufig mit einer ausgeprägten Symptomatik und einer instabilen Kreislaufreaktion des Patienten einhergeht, sodass in dieser Situation ein adäquates Notfallmanagement im Herzkatheterlabor rasch gewährleistet werden muss [116, 117].

Die Behandlung einer Katheter-assoziierten Koronardissektion mit nachfolgender Flusslimitation sieht die unmittelbare PCI mit Implantation eines Stents vor, wodurch die Dissektionsmembran wieder an-

gelegt werden kann. Eine besondere Bedeutung kommt in dieser Situation der Sicherstellung einer korrekten Drahtlage im „wahren“ Lumen des Zielgefäßes zu, die z. B. durch eine distale Kontrastmittelanfärbung über einen Mikrokatheter bestätigt werden kann. Handelt es sich um eine Dissektion der proximalen rechten Koronararterie (RCA) mit Einschluss des Koronarostiums, sollte dieses mit einem Stent abgedeckt werden, um eine weitere retrograde Ausbreitung in die Aorta ascendens zu verhindern [116, 117]. Im Falle einer Dissektion des Hauptstamms der linken Koronararterie (LCA) sollte ebenfalls eine PCI mit Stentimplantation erfolgen. Zur Beurteilung, ob die Tochtergefäße des linken Hauptstamms (LAD, RCX) ebenfalls betroffen sind und entsprechend in die PCI einbezogen werden müssen, kann der Einsatz der intravaskulären Bildgebung im Einzelfall sinnvoll sein (I, C) [118, 119].

7.1.2 Koronare Embolisationen

Neben der Koronardissektion kann eine embolische Verlegung einer Koronararterie, z. B. durch einen Thrombus oder durch Luft ebenfalls zu einem Gefäßverschluss führen. Im Falle einer Luftembolie sollte versucht werden, den Blutfluss über eine kräftige NaCl-Spülung oder den Versuch der Absaugung über einen Aspirationskatheter rasch wiederherzustellen [118, 119]. Unter Umständen kann die intrakoronare Injektion von Nitro oder auch die mechanische Manipulation der Luftembolie mit einem Koronardraht oder Ballon hilfreich sein. Wichtig sind in diesem Rahmen eine ausreichende medikamentöse Kreislaufstabilisierung und eine adäquate Schmerztherapie.

Bei einer unzureichenden Antikoagulation z. B. im Rahmen einer prolongierten Untersuchung kann es zu einer Embolisation von thrombotischem Material aus dem Katheter in die Koronararterien kommen. Neben einer mechanischen Manipulation des thrombotischen Materials durch einen Ballon sollte eine Thrombusaspiration in Erwägung gezogen werden, um einen raschen Koronarfluss wiederherzustellen. Zusätzlich sollte neben der Prüfung eines korrekten i.v.-Zugangs die ACT-Zeit kontrolliert und ggf. weitere Heparingaben bzw. die Applikation von Glykopro-

tein-IIb/IIIa-Inhibitoren erwogen werden [118, 119].

Korrespondenzadresse



Prof. Dr. med. Holger M. Nef
Medizinische Klinik I, Kardiologie und Angiologie, Universitätsklinikum Gießen und Marburg GmbH
Klinikstr. 33, 35392 Gießen, Deutschland
holger.nef@innere.med.uni-giessen.de

Danksagung. An dieser Stelle sei allen, die mit Unterstützung dazu beigetragen haben, dieses Manual zu finalisieren, herzlichst gedankt. Besonderer Dank gilt Frau Ulrike Esser, Abteilung Leitlinien.

Einhaltung ethischer Richtlinien

Interessenkonflikt. Den Interessenkonflikt der Autoren finden Sie online auf der DGK-Homepage unter <http://leitlinien.dgk.org/> bei der entsprechenden Publikation.

Für diesen Beitrag wurden von den Autoren keine Studien an Menschen oder Tieren durchgeführt. Für die aufgeführten Studien gelten die jeweils dort angegebenen ethischen Richtlinien.

Literatur

Verwendete Literatur

1. Deutsche Herzstiftung (2018) 30. Deutscher Herzbericht Bd. 30
2. Bonzel T et al (2008) Percutaneous coronary interventions (PCI). *Clin Res Cardiol* 97(8):513–547
3. Hamm CW et al (2008) Diagnostic heart catheterization. *Clin Res Cardiol* 97(8):475–512
4. Patil D et al (2017) Appropriateness of elective percutaneous coronary intervention and impact of government health insurance scheme—A tertiary centre experience from Western India. *Indian Heart J* 69(5):600–606
5. Neumann FJ et al (2019) 2018 ESC/EACTS Guidelines on myocardial revascularization. *Eur Heart J* 40(2):87–165
6. Schächinger V et al (2015) Guidelines to establish and operate catheterization laboratories and hybrid operating rooms/hybrid laboratories (3rd edition 2015). *Kardiologie* 9(1):89–123
7. Raval AN et al (2017) Management of patients on non-vitamin K antagonist oral anticoagulants

- in the acute care and periprocedural setting: a scientific statement from the American Heart Association. *Circulation* 135(10):e604–e633
8. Pancholy SB et al (2014) Frequency of radial artery occlusion after transradial access in patients receiving warfarin therapy and undergoing coronary angiography. *Am J Cardiol* 113(2):211–214
9. Steffel J et al (2018) The 2018 European Heart Rhythm Association Practical Guide on the use of non-vitamin K antagonist oral anticoagulants in patients with atrial fibrillation. *Eur Heart J* 39(16):1330–1393
10. Schächinger V et al (2012) Curriculum Interventionelle Kardiologie. *Kardiologie* 6:315–323
11. Bundesvereinigung, K (1999) Voraussetzungen gemäß § 135 Abs. 2 SGB V zur Ausführung und Abrechnung invasiver kardiologischer Leistungen in der ab dem 1. Januar 2019 geltenden Fassung. DARIS-Archivnummer 1003686236
12. Bundesvereinigung, K (1999) Voraussetzungen gemäß § 135 Abs. 2 SGB V zur Ausführung und Abrechnung invasiver kardiologischer Leistung (Vereinbarung zur invasiven Kardiologie). Mitteilung der Kassenärztlichen Bundesvereinigung. *Dtsch Arztebl* 96:A2386
13. Halperin JL et al (2015) ACC 2015 Core Cardiovascular Training Statement (COCATS 4) (Revision of COCATS 3). *J Am Coll Cardiol* 65(17):1721–1723
14. Hamm CW et al (2001) Leitlinien zur Einrichtung und zum Betreiben von Herzkatheterräumen (1. Neufassung). *Kardiologie* 90:367–376
15. Kuon E et al (2004) Identification of less-irradiating tube angulations in invasive cardiology. *J Am Coll Cardiol* 44(7):1420–1428
16. Kuon E, Glaser C, Dahm JB (2003) Effective techniques for reduction of radiation dosage to patients undergoing invasive cardiac procedures. *Br J Radiol* 76(906):406–413
17. Kuon E, Schmitt M, Dahm JB (2002) Significant reduction of radiation exposure to operator and staff during cardiac interventions by analysis of radiation leakage and improved lead shielding. *Am J Cardiol* 89(1):44–49
18. Hirshfeld JW Jr. et al (2004) ACCF/AHA/HRS/SCAI clinical competence statement on physician knowledge to optimize patient safety and image quality in fluoroscopically guided invasive cardiovascular procedures. A report of the American College of Cardiology Foundation/American Heart Association/American College of Physicians Task Force on Clinical Competence and Training. *J Am Coll Cardiol* 44(11):2259–2282
19. Silber S et al (2005) Arbeitsanweisung im HKL gem. § 18 Abs. (2) Röntgenverordnung für eine Röntgeneinrichtung zur Anwendung von Röntgenstrahlung am Menschen als Muster. *Clin Res Cardiol* 95(Suppl 4):72–75
20. Strahlenschutz, BfR (2003) Bekanntmachung der diagnostischen Referenzwerte für radiologische und nuklearmedizinische Untersuchungen vom 10. Juli 2003. *Bundesanzeiger* 143:17503
21. Gesundheitswesen, I.f.Q.u.T.i (2019) Perkutane Koronarintervention (PCI) und Koronarangiographie – Prospektive Rechenregeln für das Erfassungsjahr 2019
22. Institut RK (2017) Prävention von Infektionen, die von Gefäßkathetern ausgehen – Teil 2 – Peripherenöse Verweilkatheten und arterielle Katheter Empfehlung der Kommission für Krankenhaushygiene und Infektionsprävention (KRINKO) beim Robert Koch-Institut. *Bundesgesundheitsblatt* 60:207–215

23. Wiemer M et al (2018) Herzkatheter: Diagnostik und Intervention über die Arteria radialis. *Kardiologie* 12:268–276
24. Levenson B et al (2003) Bericht des Bundesverbandes Niedergelassener Kardiologen zur Qualitätssicherung in der diagnostischen und therapeutischen Invasivkardiologie 1999–2002. *Herz* 28:335–347
25. Möckel M et al (2002) Empfehlungen zur Prophylaxe der durch Röntgen-Kontrastmittel (RKM) induzierten Nephropathie. *Z Kardiol* 91:719–726
26. Cox CD, Tsikouris JP (2004) Preventing contrast nephropathy: what is the best strategy? A review of the literature. *J Clin Pharmacol* 44(4):327–337
27. Sutton AG et al (2001) Early and late reactions after the use of iopamidol 340, ioxaglate 320, and iodixanol 320 in cardiac catheterization. *Am Heart J* 141(4):677–683
28. Stone GW et al (2003) Fenoldopam mesylate for the prevention of contrast-induced nephropathy: a randomized controlled trial. *JAMA* 290(17):2284–2291
29. Baker CS et al (2003) A rapid protocol for the prevention of contrast-induced renal dysfunction: the RAPPID study. *J Am Coll Cardiol* 41(12):2114–2118
30. Reinecke H et al (2015) Kriterien für die Notwendigkeit und Dauer von Krankenhausbehandlung bei Koronarangiografien und -interventionen. *Kardiologie* 9:295–302
31. Jolly SS et al (2009) Radial versus femoral access for coronary angiography or intervention and the impact on major bleeding and ischemic events: a systematic review and meta-analysis of randomized trials. *Am Heart J* 157(1):132–140
32. Valgimigli M et al (2015) Radial versus femoral access in patients with acute coronary syndromes undergoing invasive management: a randomised multicentre trial. *Lancet* 385(9986):2465–2476
33. Ferrante G et al (2016) Radial versus femoral access for coronary interventions across the entire spectrum of patients with coronary artery disease: a meta-analysis of randomized trials. *JACC Cardiovasc Interv* 9(14):1419–1434
34. Jolly SS et al (2011) Radial versus femoral access for coronary angiography and intervention in patients with acute coronary syndromes (RIVAL): a randomised, parallel group, multicentre trial. *Lancet* 377(9775):1409–1420
35. Hamon M et al (2013) Consensus document on the radial approach in percutaneous cardiovascular interventions: position paper by the European Association of Percutaneous Cardiovascular Interventions and Working Groups on Acute Cardiac Care** and Thrombosis of the European Society of Cardiology. *EuroIntervention* 8(11):1242–1251
36. Saito S (2001) Transradial approach—from the evangelist's view. *Catheter Cardiovasc Interv* 53(2):269–270
37. Wiemer M et al (2018) Herzkatheter: Diagnostik und Intervention über die Arteria radialis – Standards und Technik. *Kardiologie* 12:268–276
38. Bangalore S, Bhatt DL (2011) Femoral arterial access and closure. *Circulation* 124(5):e147–e156
39. Tuna Katircibasi M et al (2018) Comparison of ultrasound guidance and conventional method for common femoral artery cannulation: a prospective study of 939 patients. *Acta Cardiol Sin* 34(5):394–398
40. Arora N et al (2007) A propensity analysis of the risk of vascular complications after cardiac catheterization procedures with the use of vascular closure devices. *Am Heart J* 153(4):606–611
41. Mizuguchi Y et al (2019) Efficacy and safety of the distal transradial approach in coronary angiography and percutaneous coronary intervention: a Japanese multicenter experience. *Cardiovasc Interv Ther*. <https://doi.org/10.1007/s12928-019-00590-0>
42. Group TS (1985) The Thrombolysis in Myocardial Infarction (TIMI) trial. Phase I findings. *N Engl J Med* 312(14):932–936
43. Gibson CM et al (2002) Relationship of the TIMI myocardial perfusion grades, flow grades, frame count, and percutaneous coronary intervention to long-term outcomes after thrombolytic administration in acute myocardial infarction. *Circulation* 105(16):1909–1913
44. Lapp H, Krakau I (2014) Das Herzkatheterbuch, 4. vollständig überarbeitete Auflage. Thieme, Stuttgart, New York, Delhi, Rio
45. Moscucci M (ed) (2020) Grossman & Baim's Cardiac Catheterization, Angiography, and Intervention, Edition 9. Lippincott Williams and Wilkins
46. Caforio AL et al (2013) Current state of knowledge on aetiology, diagnosis, management, and therapy of myocarditis: a position statement of the European Society of Cardiology Working Group on Myocardial and Pericardial Diseases. *Eur Heart J* 34(33):2636–2648, 2648a–2648d
47. Cooper LT et al (2007) The role of endomyocardial biopsy in the management of cardiovascular disease: a scientific statement from the American Heart Association, the American College of Cardiology, and the European Society of Cardiology. Endorsed by the Heart Failure Society of America and the Heart Failure Association of the European Society of Cardiology. *J Am Coll Cardiol* 50(19):1914–1931
48. Francis R, Lewis C (2018) Myocardial biopsy: techniques and indications. *Heart* 104(11):950–958
49. From AM, Maleszewski JJ, Rihal CS (2011) Current status of endomyocardial biopsy. *Mayo Clin Proc* 86(11):1095–1102
50. Holzmann M et al (2008) Complication rate of right ventricular endomyocardial biopsy via the femoral approach: a retrospective and prospective study analyzing 3048 diagnostic procedures over an 11-year period. *Circulation* 118(17):1722–1728
51. Mahrholdt H et al (2004) Cardiovascular magnetic resonance assessment of human myocarditis: a comparison to histology and molecular pathology. *Circulation* 109(10):1250–1258
52. Lossnitzer D et al (2015) Feasibility of real-time magnetic resonance imaging-guided endomyocardial biopsies: an in-vitro study. *World J Cardiol* 7(7):415–422
53. Yilmaz A et al (2010) Comparative evaluation of left and right ventricular endomyocardial biopsy: differences in complication rate and diagnostic performance. *Circulation* 122(9):900–909
54. Fox KAA et al (2020) The myth of 'stable' coronary artery disease. *Nat Rev Cardiol* 17(1):9–21
55. Knuuti J et al (2019) 2019 ESC Guidelines for the diagnosis and management of chronic coronary syndromes. *Eur Heart J*. <https://doi.org/10.1093/eurheartj/ehz425>
56. Montalescot G et al (2013) 2013 ESC guidelines on the management of stable coronary artery disease: the Task Force on the management of stable coronary artery disease of the European Society of Cardiology. *Eur Heart J* 34(38):2949–3003
57. Genders TS et al (2011) A clinical prediction rule for the diagnosis of coronary artery disease: validation, updating, and extension. *Eur Heart J* 32(11):1316–1330
58. Achenbach S et al (2017) Indikation zur invasiven Koronaragnostik und Revaskularisation. *Kardiologie* 11:272–284
59. Fourth universal definition of myocardial infarction (2018). *Rev Esp Cardiol (Engl Ed)*, 2019. 72(1):72.
60. Collet JP et al (2020) 2020 ESC Guidelines for the management of acute coronary syndromes in patients presenting without persistent ST-segment elevation [published online im Druck, 2020 Aug 29]. *Eur Heart J*. <https://doi.org/10.1093/eurheartj/ehaa575>
61. Ibanez B et al (2018) 2017 ESC Guidelines for the management of acute myocardial infarction in patients presenting with ST-segment elevation: The Task Force for the management of acute myocardial infarction in patients presenting with ST-segment elevation of the European Society of Cardiology (ESC). *Eur Heart J* 39(2):119–177
62. Cohn PF, Fox KM, Daly C (2003) Silent myocardial ischemia. *Circulation* 108(10):1263–1277
63. Maron DJ et al (2020) Initial invasive or conservative strategy for stable coronary disease. *N Engl J Med* 382(15):1395–1407
64. Poldermans D et al (2010) Guidelines for preoperative cardiac risk assessment and perioperative cardiac management in non-cardiac surgery: the Task Force for Preoperative Cardiac Risk Assessment and Perioperative Cardiac Management in Non-cardiac Surgery of the European Society of Cardiology (ESC) and endorsed by the European Society of Anaesthesiology (ESA). *Eur J Anaesthesiol* 27(2):92–137
65. Baumgartner H et al (2017) 2017 ESC/EACTS Guidelines for the management of valvular heart disease. *Eur Heart J* 38(36):2739–2791
66. Adler Y et al (2015) 2015 ESC Guidelines for the diagnosis and management of pericardial diseases: The Task Force for the Diagnosis and Management of Pericardial Diseases of the European Society of Cardiology (ESC) Endorsed by: The European Association for Cardio-Thoracic Surgery (EACTS). *Eur Heart J* 36(42):2921–2964
67. Hansen AT, Eskildsen P, Gotszche H (1951) Pressure curves from the right auricle and the right ventricle in chronic constrictive pericarditis. *Circulation* 3(6):881–888
68. Hirota Y et al (1983) Idiopathic restrictive cardiomyopathy: differences of left ventricular relaxation and diastolic wave forms from constrictive pericarditis. *Am J Cardiol* 52(3):421–423
69. https://www.herzszentrum.de/fileadmin/mediapool/11_presse/pdf/HZAkt_04-06.pdf. Zugegriffen: 22. Juni 2021
70. Habib G et al (2015) 2015 ESC guidelines for the management of infective endocarditis: the task force for the management of infective endocarditis of the European Society of Cardiology (ESC). Endorsed by: European Association for Cardio-Thoracic Surgery (EACTS), the European Association of Nuclear Medicine (EANM). *Eur Heart J* 36(44):3075–3128
71. Baumgartner H et al (2010) ESC Guidelines for the management of grown-up congenital heart disease (new version 2010). *Eur Heart J* 31(23):2915–2957
72. Task Force for, D. et al (2009) Guidelines for the diagnosis and treatment of pulmonary hypertension. *Eur Respir J* 34(6):1219–1263
73. Kaemmerer H, Breithardt G, K. Kommission fuer Klinische Kardiologie der Deutschen Gesellschaft fuer (2006) Recommendations for the quality improvement of interdisciplinary care of adults with congenital heart anomalies. *Clin Res Cardiol* 95(Suppl 4):76–84
74. Hess J et al (2011) Recommendations for adult and paediatric cardiologists on obtaining additional

- qualification in "Adults with Congenital Heart Disease" (ACHD). *Int J Cardiol* 149(2):186–191
75. Erbel R et al (2014) 2014 ESC guidelines on the diagnosis and treatment of aortic diseases: document covering acute and chronic aortic diseases of the thoracic and abdominal aorta of the adult. The Task Force for the Diagnosis and Treatment of Aortic Diseases of the European Society of Cardiology (ESC). *Eur Heart J* 35(41):2873–2926
 76. McFalls EO et al (2004) Coronary-artery revascularization before elective major vascular surgery. *N Engl J Med* 351(27):2795–2804
 77. Kristensen SD et al (2014) 2014 ESC/ESA Guidelines on non-cardiac surgery: cardiovascular assessment and management: The Joint Task Force on non-cardiac surgery: cardiovascular assessment and management of the European Society of Cardiology (ESC) and the European Society of Anaesthesiology (ESA). *Eur Heart J* 35(35):2383–2431
 78. Simonneau G et al (2013) Updated clinical classification of pulmonary hypertension. *J Am Coll Cardiol* 62(25 Suppl):D34–41
 79. Galie N et al (2016) 2015 ESC/ERS Guidelines for the diagnosis and treatment of pulmonary hypertension: The Joint Task Force for the Diagnosis and Treatment of Pulmonary Hypertension of the European Society of Cardiology (ESC) and the European Respiratory Society (ERS): Endorsed by: Association for European Paediatric and Congenital Cardiology (AEPIC), International Society for Heart and Lung Transplantation (ISHLT). *Eur Heart J* 37(1):67–119
 80. Simonneau G et al (2019) Haemodynamic definitions and updated clinical classification of pulmonary hypertension. *Eur Respir J*. <https://doi.org/10.1183/13993003.01913-2018>
 81. Stout KK et al (2019) 2018 AHA/ACC guideline for the management of adults with congenital heart disease: a report of the American College of Cardiology/American Heart Association task force on clinical practice guidelines. *Circulation* 139(14):e698–e800
 82. Konstantinides SV et al (2014) 2014 ESC guidelines on the diagnosis and management of acute pulmonary embolism. *Eur Heart J* 35(43):3033–3069, 3069a–3069k
 83. Holmes DR Jr. et al (1986) The effect of medical and surgical treatment on subsequent sudden cardiac death in patients with coronary artery disease: a report from the Coronary Artery Surgery Study. *Circulation* 73(6):1254–1263
 84. European Coronary Surgery Study Group (1982) Long-term results of prospective randomised study of coronary artery bypass surgery in stable angina pectoris. *Lancet* 2(8309):1173–1180
 85. Veenhuizen GD et al (2001) Prior coronary artery bypass surgery and risk of death among patients with ischemic left ventricular dysfunction. *Circulation* 104(13):1489–1493
 86. Moss AJ et al (2002) Prophylactic implantation of a defibrillator in patients with myocardial infarction and reduced ejection fraction. *N Engl J Med* 346(12):877–883
 87. Al-Khatib SM et al (2008) Implantable cardioverter defibrillator therapy in patients with prior coronary revascularization in the Sudden Cardiac Death in Heart Failure Trial (SCD-HeFT). *J Cardiovasc Electrophysiol* 19(10):1059–1065
 88. Spaulding CM et al (1997) Immediate coronary angiography in survivors of out-of-hospital cardiac arrest. *N Engl J Med* 336(23):1629–1633

Manual of the working on interventional cardiology (AGIK) of the German Cardiac Society (DGK). Part 1: Performance of diagnostic cardiac catheterization

This manual on diagnostic cardiac catheterization (part 1) is a recommendation for application by interventional cardiologists, which reflects the latest evidence in interventional cardiology. Each chapter was designed to focus on the everyday practicability and to provide decision support in the daily clinical routine of the catheter laboratory. Despite the practical advice by many experts, this manual cannot replace the medical evaluation of each individual patient and thus an adaptation of the diagnostics or treatment is necessary.

Keywords

Coronary angiography · PCI · Catheter laboratory · Cardiovascular disease · Acute coronary syndrome

89. Kern KB (2012) Optimal treatment of patients surviving out-of-hospital cardiac arrest. *JACC Cardiovasc Interv* 5(6):597–605
90. Garot P et al (2007) Six-month outcome of emergency percutaneous coronary intervention in resuscitated patients after cardiac arrest complicating ST-elevation myocardial infarction. *Circulation* 115(11):1354–1362
91. Geri G et al (2015) Immediate percutaneous coronary intervention is associated with improved short- and long-term survival after out-of-hospital cardiac arrest. *Circ Cardiovasc Interv*. <https://doi.org/10.1161/CIRCINTERVENTIONS.114.002303>
92. Vyas A et al (2015) Early coronary angiography and survival after out-of-hospital cardiac arrest. *Circ Cardiovasc Interv*. <https://doi.org/10.1161/CIRCINTERVENTIONS.114.002321>
93. Noc M et al (2014) Invasive coronary treatment strategies for out-of-hospital cardiac arrest: a consensus statement from the European association for percutaneous cardiovascular interventions (EAPCI)/stent for life (SFL) groups. *EuroIntervention* 10(1):31–37
94. Lemkes JS et al (2019) Coronary angiography after cardiac arrest without ST-segment elevation. *N Engl J Med* 380(15):1397–1407
95. Tonino PA et al (2009) Fractional flow reserve versus angiography for guiding percutaneous coronary intervention. *N Engl J Med* 360(3):213–224
96. Boden WE et al (2007) Optimal medical therapy with or without PCI for stable coronary disease. *N Engl J Med* 356(15):1503–1516
97. De Bruyne B et al (2014) Fractional flow reserve-guided PCI for stable coronary artery disease. *N Engl J Med* 371(13):1208–1217
98. De Bruyne B et al (2012) Fractional flow reserve-guided PCI versus medical therapy in stable coronary disease. *N Engl J Med* 367(11):991–1001
99. Sianos G et al (2005) The SYNTAX Score: an angiographic tool grading the complexity of coronary artery disease. *EuroIntervention* 1(2):219–227
100. Medina A, Suarez de Lezo J, Pan M (2006) A new classification of coronary bifurcation lesions. *Rev Esp Cardiol* 59(2):183. [https://doi.org/10.1016/S1885-5857\(06\)60130-8](https://doi.org/10.1016/S1885-5857(06)60130-8)
101. Mehran R et al (1999) Angiographic patterns of in-stent restenosis: classification and implications for long-term outcome. *Circulation* 100(18):1872–1878
102. van't Hof AW et al (1998) Angiographic assessment of myocardial reperfusion in patients treated with primary angioplasty for acute myocardial infarction: myocardial blush grade. Zwolle Myocardial Infarction Study Group. *Circulation* 97(23):2302–2306
103. Fineschi M, Bravi A, Gori T (2008) The "slow coronary flow" phenomenon: evidence of preserved coronary flow reserve despite increased resting microvascular resistances. *Int J Cardiol* 127(3):358–361
104. Davies JE et al (2017) Use of the instantaneous wave-free ratio or fractional flow reserve in PCI. *N Engl J Med* 376(19):1824–1834
105. Gotberg M, Frobert O (2017) Instantaneous wave-free ratio versus fractional flow reserve. *N Engl J Med* 377(16):1596–1597
106. Escaned J et al (2017) Clinical outcomes of state-of-the-art percutaneous coronary revascularization in patients with de novo three vessel disease: 1-year results of the SYNTAX II study. *Eur Heart J* 38(42):3124–3134
107. Parise H et al (2011) Meta-analysis of randomized studies comparing intravascular ultrasound versus angiographic guidance of percutaneous coronary intervention in pre-drug-eluting stent era. *Am J Cardiol* 107(3):374–382
108. de la Torre Hernandez JM et al (2014) Clinical impact of intravascular ultrasound guidance in drug-eluting stent implantation: unprotected left main coronary disease: pooled analysis at the patient-level of 4 registries. *JACC Cardiovasc Interv* 7(3):244–254
109. Räber L, Mintz GS, Koskinas KC, Johnson TW, Holm NR, Onuma Y, Radu MD, Joner M, Yu B, Jia H, Meneveau N, de la Torre Hernandez JM, Escaned J, Hill J, Prati F, Colombo A, di Mario C, Regar E, Capodanno D, Wijns W, Byrne RA (2018) Clinical use of intracoronary imaging. Part 1: guidance and optimization of coronary interventions. An expert consensus document of the European Association of Percutaneous Cardiovascular Interventions. *EuroIntervention* 14(6):656–677. https://doi.org/10.4244/EIJY18M06_01
110. Ong P et al (2018) International standardization of diagnostic criteria for microvascular angina. *Int J Cardiol* 250:16–20
111. Fearon WF et al (2004) Microvascular resistance is not influenced by epicardial coronary artery stenosis severity: experimental validation. *Circulation* 109(19):2269–2272
112. Schelbert HR (2012) Positron emission tomography measurements of myocardial blood flow: assessing coronary circulatory function and clinical implications. *Heart* 98(7):592–600

113. Brosius FC 3rd et al (2006) Detection of chronic kidney disease in patients with or at increased risk of cardiovascular disease: a science advisory from the American Heart Association Kidney And Cardiovascular Disease Council; the Councils on High Blood Pressure Research, Cardiovascular Disease in the Young, and Epidemiology and Prevention; and the Quality of Care and Outcomes Research Interdisciplinary Working Group: developed in collaboration with the National Kidney Foundation. *Circulation* 114(10):1083–1087
114. Barrett BJ, Parfrey PS (2006) Clinical practice. Preventing nephropathy induced by contrast medium. *N Engl J Med* 354(4):379–386
115. Levenson B et al (2011) 6th report of the German Association of Cardiologists in private practice (BNK) on quality assurance in cardiac catheterization and coronary intervention 2006–2009. *Herz* 36(1):41–49
116. Yip H et al (2001) Primary angioplasty in acute inferior myocardial infarction with anomalous-origin right coronary arteries as infarct-related arteries: focus on anatomic and clinical features, outcomes, selection of guiding catheters and management. *J Invasive Cardiol* 13(4):290–297
117. Yip HK et al (2001) Unusual complication of retrograde dissection to the coronary sinus of valsalva during percutaneous revascularization: a single-center experience and literature review. *Chest* 119(2):493–501
118. Dash D (2013) Complications of coronary intervention: abrupt closure, dissection, perforation. *Heart Asia* 5(1):61–65
119. Giannini F et al (2018) A practical approach to the management of complications during percutaneous coronary intervention. *JACC Cardiovasc Interv* 11(18):1797–1810

Weiterführende Literatur

120. Campeau L (1976) Letter: grading of angina pectoris. *Circulation* 54(3):522–523
121. New York Heart Association (2016) NYHA-Classification. <https://manual.jointcommission.org/releases/TJC2016A/DataElem0439.html>. Zugegriffen: 12. Dez. 2019

Herzkrank in der Pandemie – nichts ersetzt den Arzttermin

Wie unter einem Brennglas hat die COVID-Pandemie verdeutlicht, dass die engmaschige und sorgfältige Versorgung von Herzpatient*innen von enormer Bedeutung ist – nicht nur für die Lebensqualität der Erkrankten, sondern vor allem auch für ihr Überleben. Die Anzahl der Arztbesuche ging zurück, geplante Eingriffe mussten verschoben werden und weniger Patient*innen suchten die Notaufnahmen auf. In Folge stieg die Sterblichkeit aufgrund von Herzkreislauf-Erkrankungen an. Umso wichtiger ist es nun, alle verpassten Untersuchungen nachzuholen. 2 Betroffene berichten von ihren Erlebnissen als Herzranke während der Pandemie.

Kaum eine andere Vorerkrankung erhöht das Sterberisiko von COVID-19-Patienten so sehr wie eine chronische Herzschwäche, auch Herzinsuffizienz genannt. An ihr leiden 20 % der im Krankenhaus behandelten COVID-19-Erkrankten. Auch Patientinnen und Patienten mit Herzrhythmusstörungen, Bluthochdruck oder Herzklappenerkrankungen sind einem deutlich höheren Risiko ausgesetzt, an COVID-19 zu versterben als andere Personengruppen.

Deutliche Übersterblichkeit bei Herzschwäche

Doch dies ist nicht das einzige Problem, mit dem Herzerkrankte in den letzten anderthalb Jahren konfrontiert waren. „Wir mussten leider beobachten, dass an Herzinsuffizienz erkrankte Patient*innen im letzten Jahr von einer deutlichen Übersterblichkeit betroffen waren, auch wenn sie nicht an COVID erkrankt waren“, sagt Prof. Dr. Stephan Baldus, Präsident der Deutschen Gesellschaft für Kardiologie (DGK). Eine amerikanische Studie stellte fest, dass die Krankenhauseinweisungen wegen Herzinsuffizienz um 35 % zurückgingen. In Deutschland ist die Situation vergleichbar.

Dies lässt sich auch in anderen kardiologischen Bereichen feststellen. Ebenfalls um 35 % sank während des ersten Lockdowns in Hessen die Zahl der Kathetereingriffe. Die kardiale Sterblichkeit nahm in gleichen Zeitraum um 12 % zu.

Aufklärung kann Leben retten

Expert*innen der Deutschen Gesellschaft für Kardiologie gehen von einer Vielzahl von Gründen für diese besorgniserregende Entwicklung aus. Beigetragen hätten beispielsweise die Verschiebung von geplanten kardiologischen Prozeduren, die Angst der Patient*innen vor einer Ansteckung mit dem neuen Corona-Virus im Krankenhaus oder die

Sorge, ein ohnehin schon überlastetes Gesundheitssystem weiter zu belasten. So ging es auch Heike M. aus Köln. Die 60-jährige erlitt im April 2021 einen Herzinfarkt, suchte aber erst über 12 Stunden nach Symptombeginn das Krankenhaus auf. Im Rahmen der neuen DGK-Kampagne berichten sie und andere Herzpatient*innen über ihre Erfahrungen als Herzranke und wie sie während der Pandemie damit umgegangen sind. „Es ist uns Kardiolog*innen besonders wichtig, unsere Patientinnen und Patienten sowohl in Notfallsituationen als auch zu Vorsorge- und Kontrolluntersuchungen in den Praxen und Krankenhäusern zu sehen“, so Baldus. „Herzerkrankungen verschlimmern sich häufig unbemerkt, bis es zum möglicherweise folgenschweren Notfall kommt. Die Erkrankungen auf die leichte Schulter zu nehmen, ist lebensgefährlich.“ Die DGK klärt daher in der Kampagne „Wofür schlägt dein Herz“ über die Gefahren von Herzerkrankungen und zeigt auf, warum rechtzeitige und regelmäßige Arztbesuche gerade für Herzerkrankte so wichtig sind.

Patient*innen berichten von ihren Erfahrungen in der Pandemie

Unter folgendem Link finden Sie 2 Herzpatientengeschichten aus der Pandemie. Heike M. und Gerhard Artmann erzählen, wie Sie mit ihrer Erkrankung in den letzten Monaten zurechtgekommen sind.

www.dgk.org/daten/pm-patientengeschichten-form.pdf

Quelle: Deutsche Gesellschaft für Kardiologie – Herz- und Kreislaufforschung e.V., www.dgk.org