

Kardiologie

<https://doi.org/10.1007/s12181-025-00727-x>

Angenommen: 14. Januar 2025

© Deutsche Gesellschaft für Kardiologie - Herz- und Kreislaufforschung e.V. Published by Springer Medizin Verlag GmbH, ein Teil von Springer Nature - all rights reserved 2025



DGK-Positionspapier zur Schnittbildgebung Teil II: Kardiale Magnetresonanztomographie zur periprozeduralen Planung und Durchführung von kardialen Interventionen

Aus der Kommission für Klinische Kardiovaskuläre Medizin

T. Lange¹ · N. Abanador-Kamper² · P. Bernhardt³ · O. Bruder⁴ · A. Ghanem⁵ · S. Kelle^{6,7} · G. Korosoglou^{8,9} · E. Nagel^{10,11} · W. Rottbauer¹² · A. Schuster^{1,13} · P. Sommer¹⁴ · A. Linke^{15,16} · A. Yilmaz¹⁷ · J. Schulz-Menger¹⁸

¹Klinik für Kardiologie und Pneumologie, Universitätsmedizin Göttingen, Georg-August-Universität Göttingen und Deutsches Zentrum für Herz-Kreislaufforschung (DZHK), Standort Niedersachsen, Göttingen, Deutschland; ²Medizinische Klinik III, Kardiologie, Helios Universitätsklinikum Wuppertal, Universität Witten/Herdecke, Wuppertal, Deutschland; ³Zentrum für kardiovaskuläre Bildgebung, Herzplus Ulm, Ulm, Deutschland; ⁴Klinik für Kardiologie und Angiologie, Elisabeth-Krankenhaus Essen und Ruhr Universität Bochum, Essen, Deutschland; ⁵Abteilung für Kardiologie, Asklepios Klinik Nord – Heidberg, Hamburg, Deutschland; ⁶Kardiovaskuläre Bildgebung sowie Klinik für Kardiologie, Angiologie und Intensivmedizin, Campus Virchow-Klinikum, Deutsches Herzzentrum der Charité, Berlin, Deutschland; ⁷Deutsches Zentrum für Herz-Kreislaufforschung (DZHK), Standort Berlin, Berlin, Deutschland; ⁸Klinik für Kardiologie und Angiologie, GRN-Klinik Weinheim, Weinheim, Deutschland; ⁹Bildgebungszentrum Weinheim, Hector Stiftung, Weinheim, Deutschland; ¹⁰Institut für Experimentelle und Translationale Kardiovaskuläre Bildgebung, Goethe Universität Frankfurt am Main, Frankfurt am Main, Deutschland; ¹¹Deutsches Zentrum für Herz-Kreislaufforschung (DZHK), Standort Rhein-Main, Frankfurt am Main, Deutschland; ¹²Universitäres Herzzentrum Ulm, Klinik für Kardiologie, Angiologie, Pneumologie, Intensivmedizin und Sport- und Rehabilitationsmedizin, Universitätsklinikum Ulm, Ulm, Deutschland; ¹³FORUM Kardiologie, Rosdorf, Deutschland; ¹⁴Klinik für Elektrophysiologie/Rhythmologie, Herz- und Diabeteszentrum NRW, Universitätsklinik der Ruhr-Universität Bochum/ Medizinische Fakultät OWL (Universität Bielefeld), Bad Oeynhausen, Deutschland; ¹⁵Kommission für Klinische Kardiovaskuläre Medizin, Deutsche Gesellschaft für Kardiologie, Düsseldorf, Deutschland; ¹⁶Klinik für Innere Medizin und Kardiologie, Universitätsklinik, Herzzentrum Dresden, Technische Universität Dresden, Dresden, Deutschland; ¹⁷Herz-MRT-Zentrum, Sektion für Herzbildgebung, Klinik für Kardiologie, Universitätsklinikum Münster, Münster, Deutschland; ¹⁸Charité, Universitätsmedizin Berlin Experimental and Clinical Research Center, Gemeinsame Einrichtung von Charité und Max-Delbrück-Zentrum, Klinik für Kardiologie und Nephrologie, HELIOS-Klinikum Berlin-Buch, Berlin und Deutsches Zentrum für Herz-Kreislaufforschung (DZHK), Standort Berlin, Berlin, Deutschland



Präambel

Die kardiovaskuläre Magnetresonanztomographie (k-MRT) hat sich in den letzten Jahrzehnten als zentraler Bestandteil kardialer Diagnostik etabliert. Einzigartig neben der Beurteilung kardialer Morphologie und Funktion ist die differenzierte nichtinvasive Myokardquantifizierung. Dies unterscheidet die k-MRT von ande-

ren Bildgebungsmodalitäten und macht sie zu einem vielseitigen diagnostischen Werkzeug mit wichtigen prognostischen Eigenschaften in der Behandlung verschiedener kardiovaskulärer Erkrankungen. Neben wachsender Evidenz für den klinischen Nutzen der k-MRT bei verschiedenen kardiovaskulären Krankheitsbildern tragen auch technische Neuerungen und Weiterentwicklungen zu umfangreicheren

Einsatzbereichen mit daraus resultierender steigender Leitlinienrelevanz bei [1].

Die Kombination aus bildmorphologischer und funktioneller Analyse, die durch das k-MRT ermöglicht wird, lässt komplexe anatomische Veränderungen (z. B. bei kongenitalen Fehlbildungen) schnell verstehen, ohne dass dabei die Anwendung ionisierender Strahlen notwendig ist. Prozeduren und deren Ergebnis können sich unter Verwendung künstlicher Intelligenz(KI)-basierter Systeme simulieren und optimieren lassen, wobei die KI derzeit nicht in allen Belangen Eingang in die Routine gefunden hat. Veränderungen der Gewebestruktur liefern prognostische Informationen und deren Erkennung hilft dabei, Therapien besser steuern zu können. Basierend auf den diagnostischen und therapeutischen Möglichkeiten, die sich aus der k-MRT ableiten lassen, ergibt sich die Empfehlung zur Anwendung des k-MRTs in drei Viertel aller ESC-Leitlinien [2].

Aufgrund wachsender Anwendungsmöglichkeiten gewinnt die k-MRT-Bildgebung insbesondere auch für die periprozedurale Planung in der Kardiologie an Bedeutung. Zahlreiche Weiterentwicklungen und neue Techniken im Bereich der Koronar- und Klappeninterventionen als auch bei elektrophysiologischen Untersuchungen und Ablationsverfahren ermöglichen immer neuere Behandlungsoptionen, bei denen eine präzise Kenntnis über myokardiale Funktion und Gewebeszusammensetzung eine essenzielle Rolle spielt. Die k-MRT-Bildgebung kann in diesem Zusammenhang einen wesentlichen Teil zur individuellen Prozedurplanung und Risikostratifizierung beitragen und

Der Verlag veröffentlicht die Beiträge in der von den Autorinnen und Autoren gewählten Genderform. Bei der Verwendung des generischen Maskulinums als geschlechtsneutrale Form sind alle Geschlechter impliziert.



QR-Code scannen & Beitrag online lesen

Die kardiovaskuläre Magnetresonanztomographie (k-MRT) hat sich zu einem zentralen Diagnoseinstrument in der kardiovaskulären Medizin entwickelt und bietet einzigartige Vorteile umfassender Analysemöglichkeiten von myokardialer Morphologie, Funktion und nicht-invasiver quantitativer Gewebedifferenzierung. Bereits in zahlreiche Leitlinienempfehlungen und einer Vielzahl klinischer Behandlungspfade ist die k-MRT-Bildgebung implementiert worden. Zunehmende wissenschaftliche Evidenz sowie technologische Fortschritte stärken und erweitern dabei stetig die Möglichkeiten ihrer klinischen Anwendung. Gleichzeitig erfordert eine effektive Nutzung dieser Modalität ein hohes Maß an spezialisiertem kardiologischen Fachwissen hinsichtlich Indikationsstellung, Analyse und Behandlungsempfehlungen, um ein optimales Patientenmanagement zu gewährleisten. Im Rahmen der kardiologischen periprozeduralen Planung fokussieren sich die derzeitigen klinischen k-MRT-Anwendungen hauptsächlich auf die Steuerung von Koronarinterventionen, die elektrophysiologische Planung sowie das Management von Klappeninterventionen. Ziel dieses Positionspapiers ist es, einen Überblick über aktuelle Einsatzmöglichkeiten der k-MRT-Bildgebung in der periprozeduralen Planung und Steuerung interventioneller Kardiologie zu geben sowie Empfehlungen für eine standardisierte Anwendung und Interpretation zu definieren.

Schlüsselwörter

Kardio-MRT · Diagnostik · Herzrhythmusstörungen · Herzklappenerkrankung · Interventionen

somit entscheidend für den Therapieerfolg sein.

Die Vielzahl an möglichen Bildsequenzen und Analysetechniken, das potenziell immer größer und heterogener werdende Patientenkollektiv, welches leitliniengerecht einer k-MRT-Bildgebung unterzogen werden sollte, sowie die Breite kardiologischer Fragestellungen an die k-MRT erfordern neben der Erfahrung in der Analyse der erhobenen Bilddatensätze eine maßgebliche Untersucherkompetenz sowie kardiologisch-fachärztliche Expertise. Selbiges gilt in Bezug auf eine korrekte Indikationsstellung, die Beurteilung komplexer Zusammenhänge kardiovaskulärer Pathophysiologie, die Einordnung der k-MRT in andere bereits vorliegende kardiologische Befunde (Anamnese, kardiovaskuläres Risiko, Elektrokardiographie [EKG], Echokardiographie, Links- und Rechtsherzkatheteruntersuchungen), die Überwachung während der Untersuchung und die Kenntnis von Behandlungsmöglichkeiten und deren Einfluss auf Parameter der k-MRT.

Das folgende Positionspapier gibt einen Überblick über Anwendungsmöglichkeiten der k-MRT zur periprozeduralen Planung in der interventionellen Kardiologie.

Technische Voraussetzungen und Ausstattung

Grundsätzlich können MRT-Scanner unterschiedlicher Feldstärken für die k-MRT zur periprozeduralen Interventionsplanung genutzt werden. An dieser Stelle wird aufgrund der rapiden technischen Weiterentwicklungen auf die aktuellen Positionspapier der Society for Cardiovascular Magnetic Resonance (SCMR) verwiesen (<https://scmr.org/publications/scmr-guidelines-position-statements>). Die Feldstärke derzeit klinisch am häufigsten verwendeter k-MRT-Scanner liegt bei 1,5T oder 3T. Zu bedenken ist, dass die EKG-Triggerung bei 3T artefaktanfälliger als bei 1,5T ist und damit die Bildakquisition bei 3T durch gestörte EKG-Signale erschwert sein kann. In diesen Fällen stellt ein Gating mittels peripherer Puls-Triggerung eine Alternative dar. Theoretisch bieten 3T-Scanner Vorteile in der kontrastmittelverstärkten Perfusionsbildgebung und der späten Kontrastmittelanreicherung (LGE), ein praktischer Nutzen hinsichtlich klinischer Entscheidungen gegenüber 1,5T-Geräten ergibt sich jedoch nicht. „Balanced steady-state free precession“(bSSFP)-Techniken sind aufgrund eines hohen Signal-Rausch-Verhältnisses die Methode der Wahl für die Cine-Bildgebung. Bei 3T ist die erhöhte Empfindlichkeit der bSSFP für Off-Resonanz-Effekte zu bedenken, welche Artefakte wie Dark Banding oder

Tab. 1 Technische Voraussetzungen und Ausstattung bei einem k-MRT-Scan
Überwachungsgeräte wie Messgeräte für Blutdruck, ein EKG zur Überwachung des Herzrhythmus, eine Pulsoxymetrie
Adäquat ausgestatteter Notfallwagen in der Nähe des Scanner-Raums
Spezifische Oberflächenspulen mit mehreren Spulenelementen (≥ 8 Elemente) werden empfohlen und sind für parallele Bildakquisitionstechnik erforderlich, wodurch Scan- und Atemanhaltezeiten erheblich reduziert werden können
Hard- und Software zur EKG-Triggerung für notwendige Synchronisation zwischen Aufnahmezeitpunkt des MRT-Bildes und der Herzphase
Idealerweise Real-Time-Techniken als Alternative zu Cine- und Phasenkontrastmessungen für unproblematische und verlässliche Bildgebung bei Patienten mit Herzrhythmusstörungen (insbesondere zur Beurteilung funktioneller Zusammenhänge)
MRT-kompatibler Hochdruck-Injektor für die Durchführung der myokardialen Perfusionsbildgebung oder kontrastverstärkter MR-Angiographien (MRA) unbedingt empfehlenswert (jedoch nicht obligat)

Tab. 2 K-MRT-Techniken zur periprozeduralen Planung	
Empfohlene Pulssequenzen	Einsatzbeispiele
	Es ist nicht notwendig, alle Techniken innerhalb eines Protokolls anzuwenden. Es sollte eine zielgerichtete Auswahl und Durchführung erfolgen
Scout-Bilder (Lokalisationsbilder)	Anatomische Orientierung
	Korrekte Planung von Scan-Ebenen/Schnittführungen
	Artefaktreduktion und gesteigerte Scan-Effizienz
T1- und T2-gewichtete Black-blood-Sequenzen	Darstellung u. a. von Gefäßwänden/umliegenden anatomischen Strukturen
	Beurteilung des Wasser- und Fettgehaltes von Strukturen
	Beurteilung von Kontrastmittel (KM)-Anreicherungen
Cine-Bildgebung (z. B. bSSFP-Sequenzen) Ggf. Echtzeit-/Real-Time-Sequenzen	Morphologie- und Funktionsanalyse
	Vorteil Real-Time-Sequenzen: höhere zeitliche Auflösung, insbesondere bei Patienten mit Arrhythmien oder nicht-suffizienten Atemanhaltemanövern
T1-Mapping (z. B. modifizierte Look Locker Inversion Recovery [MOLLI] vor und nach Kontrastmittelgabe)	Feinstrukturelle Myokardbeurteilung
	Bestimmung des ECV
T2-Mapping (z. B. mittels Gradienten-Echo- oder Multi-Echo-Sequenzen)	Ödemdarstellung
T2*-Mapping (Gradienten-Echo- oder Black-Blood-Sequenzen)	Weiterführende Gewebecharakterisierung (z. B. Eisenüberladung, Tumorcharakterisierung oder funktionelle k-MRT) bei midventrikulärem myokardialen und transaxialem hepatischen Schnitt
Late Gadolinium Enhancement (LGE) mittels T1-gewichteter Inversion-Recovery-Sequenzen	Analyse von Myokardnarben und myokardialer Fibrose
Perfusionssequenzen (Gradienten-Echo-Sequenzen)	Beurteilung der Myokardperfusion in Ruhe und unter Stress
Flussmessungen (Phasenkontrast oder 4D-Flow-Sequenzen)	Analyse des Blutflusses in den Herzhöhlen und großen Gefäßen
Angiographie mit und ohne KM-Verstärkung	Analyse der Anatomie und Dimensionen von Gefäßen

Strömungsartefakte verstärken können. Ein sorgfältiges Shimming und/oder eine patientenspezifische Frequenzanpassung können erforderlich sein, um die Bildqualität zu erhöhen. Weitere technische Voraussetzungen sind der **Tab. 1** zu entnehmen.

Pulssequenzen und Nachbearbeitung

Der Aufbau und Ablauf eines standardisierten k-MRT-Protokolls sowie die Erfassung und Befundung der akquirierten Bilder sollten den aktuellen Empfehlungen zur Indikationsstellung und Durchführung einer k-MRT der SCMR entsprechen. Mögliche Bildsequenzen und Einsatzbeispiele sind in **Tab. 2** aufgelistet. Weiterführende Details bezüglich der Parameter einzelner Bildsequenzen sind den SCMR-Empfehlungen zu entnehmen [3].

Eine Standardisierung und Strukturierung der Auswertung im Rahmen des Post-Processing ist für serielle Auswertungen von Veränderungen in der Verlaufskontrolle unabdingbar. Zu beachten sind teilweise unterschiedliche Normwerte bei der Anwendung von Software unterschiedlicher Hersteller. Auch an dieser Stelle möchten wir auf die aktuellen Positionspapiere der SCMR hinweisen [4], weitere Mindestanforderungen sind der **Tab. 3** zu entnehmen. Im Rahmen des Post-Processings sollten die Quellbilder archiviert und gespeichert werden.

Dosierung und Sicherheit von Kontrastmittel auf Gadoliniumbasis (GBCA)

K-MRT-Kontrastmittel (KM) auf Gadoliniumbasis (GBCA) haben ein ausgezeichnetes Sicherheitsprofil und durch deren Anwendung können viele zusätzliche entscheidende Informationen gewonnen werden. Die Dosis, Volumina und Injektionsraten variieren je nach KM, Untersuchungsprotokoll und Körpergewicht. Die Flüssigkeitsraten sind unterschiedlich für 1 mmol/ml-Kontrastmittel (z. B. Gadobutrol) und 0,5 mmol/ml-Kontrastmittel. Bei makrozyklischen GBCA mit höherer Relaxivität werden nur kleinere Dosen benötigt. Da die Zulassung der nebenwirkungsbehafteten linearen GB-

Tab. 3 Mindestanforderung an die Nachbearbeitungssoftware eines k-MRT-Scans
<p><i>Allgemein:</i></p> <ul style="list-style-type: none"> – Eingabe der Patienteninformationen inklusive Herzfrequenz, Blutdruck, Größe, Gewicht, Körperoberfläche und Geschlecht
<p><i>Kardiale Funktionsanalyse (Kardiomyopathien, Klappenvitien, KHK, Shuntquantifizierung):</i></p> <ul style="list-style-type: none"> – Mehrfachanzeige aller Cine-Bilder und -filme mit Kreuzreferenzierung von Strukturen und gleichzeitige Betrachtung von Cine-, LGE- und/oder Perfusionsbildern – Standardisierte Segmentierung des Herzmuskels mit Erfassung und Korrekturmöglichkeit der endokardialen und epikardialen Konturen, Papillarmuskel und der Lage des atrioventrikulären Rings – Berechnung und Analyse von Dimensionen, Volumina und Flussgeschwindigkeiten/-volumina
<p><i>Myokardiale Gewebecharakterisierung (Kardiomyopathien, Speichererkrankungen, KHK, kardiale Tumore):</i></p> <ul style="list-style-type: none"> – Berechnung und Analyse der quantitativen Signalintensität (SI) – Bestimmung von T1-, T2- und T2*-Zeiten in definierten Regions of Interest (ROI) sowie ECV-Berechnung
<p><i>Angiographie (Vaskulopathien, postoperative Indikationen, angeborene Herzfehler):</i></p> <ul style="list-style-type: none"> – 3D-Multiplanar- und Maximalintensitäts-Projektion (MIP), Volumenrendering und schattierte Rekonstruktionen der anatomischen Oberflächen, Messung von Abständen und Flächen in 3D-MR-Angiographie-Bildern (MRA), MIP-Rekonstruktion auf Grundlage von nicht subtrahierten oder subtrahierten 3D-MRA-Datensätzen, multiplanare Umformatierung (MPR)

CA ausgesetzt ist, kommen heute bei kardiovaskulären Indikationen nur noch makrozyklische GBCA zur Anwendung, unter denen die Zahl möglicher Langzeitnebenwirkungen drastisch zurückgegangen ist; sie stellen heute eine absolute Rarität dar. Anwender sollten dennoch die Retentionsparameter bei der Auswahl des GBCA berücksichtigen, insbesondere bei niereninsuffizienten Patienten, bei denen ein höheres Risiko für eine Gadoliniumretention oder nephrogene systemische Fibrose (NSF) besteht.

Die Dosis von GBCA-haltigem KM sollte bei allen Anwendungen für eine angemessene Bildqualität so niedrig wie möglich sein, und nicht kontrastierende Verfahren sollten kontrastverstärkten Verfahren, wann immer möglich, vorgezogen werden.

Technische Voraussetzungen: Besonderheiten bei aktiven und passiven Devices

In der Vergangenheit stellten Devices wie implantierte Herzschrittmacher (HSM) und Kardioverter-Defibrillator-Systeme (ICD) Kontraindikationen für die k-MRT-Bildgebung dar, da bei begrenzten Erfahrungswerten und limitierter Datenlage Bedenken hinsichtlich der potenziellen Interaktion zwischen den Einzelkomponenten der Devices (Aggregat, Elektrode, Programmierung) und den diversen elektromagnetischen Komponenten der MRT-Systeme bestanden. So können die elek-

tromagnetischen Komponenten des MRT-Systems theoretisch zu a) mechanischen Einwirkungen in Form von Anziehungs- und Rotationskräften, b) Erwärmungen v.a. im Bereich von Elektrodenspitzen und c) ungewollten Stimulationen bzw. Störungen der Device-Programmierung führen.

Bei der Beurteilung, ob Implantate bzw. Devices MRT-tauglich sind, werden primär die Begriffe a) MRT-sicher („MR safe“), b) bedingt MRT-sicher („MR conditional“), c) nicht MRT-getestet („MR unlabelled“) und d) MRT-unsicher („MR unsafe“) verwendet. Die umfassenden Erfahrungen und klinischen Studienergebnisse der letzten Jahre haben dazu geführt, dass heutzutage k-MRT-Untersuchungen sowohl bei Patienten mit neueren bedingt MRT-sicheren („MR conditional“) als auch bei Patienten mit älteren konventionellen bzw. nicht MRT-getesteten Devices („MR unlabelled“) in der Regel sicher und auch erfolgreich durchgeführt werden können, wenn entscheidende Sicherheitsaspekte und k-MRT-Protokoll-Besonderheiten genau beachtet werden [5–12]. Eine Device-Überprüfung und -Programmierung unmittelbar vor und nach der k-MRT-Untersuchung hat durch entsprechend qualifiziertes ärztliches Personal zu erfolgen, außerdem ist lückenlose Patientenüberwachung während der k-MRT-Untersuchung und danach bis zur Sicherstellung der Device-Funktion unabdingbar (s. ■ Abb. 1). Bei der Beurteilung der MRT-

Sicherheit bzw. -Tauglichkeit von „passiven“ (auch extrakardialen) Implantaten kann unter Zuhilfenahme der jeweiligen Herstellerangaben sowie von öffentlich zugänglichen Informationen auf Plattformen wie „www.mrisafety.com“ die Einteilung zur genauen Beurteilung und Festlegung des weiteren Procederes erfolgen. Bei der Betrachtung von „aktiven“ kardialen Devices (v.a. HSM und ICD) müssen sowohl alle Einzelkomponenten separat (Aggregat, Elektrode, Programmierung) als auch das Gesamtsystem (kompatible Komponenten vom selben Hersteller vs. Kombination von unterschiedlichen Produktkategorien bzw. von Komponenten unterschiedlicher Hersteller) abschließend betrachtet werden.

Die neueren HSM- und ICD-Systeme umfassen in der Regel bedingt MRT-sichere Aggregate und Elektroden, d. h. dass eine k-MRT-Untersuchung unter Beachtung von speziellen k-MRT-Protokoll-Vorgaben mit einem niedrigen bzw. akzeptablen Risiko durchgeführt werden kann. Sobald jedoch z.B. das Aggregat und die Elektrode von unterschiedlichen Herstellern stammen, geht die Einstufung „bedingt MRT-sicher“ für das Gesamtsystem formal verloren, selbst wenn die Einzelkomponenten für sich weiterhin „bedingt MRT-sicher“ sind. In einer solchen Konstellation obliegt sowohl die Verantwortung für die Untersuchung als auch die Einschätzung der Sicherheit den durchführenden Ärzten, da es sich dann formal um einen „off-label use“ handelt. Aktuelle Studien legen jedoch nahe, dass auch in solchen Konstellationen (v.a. wenn das Aggregat als „bedingt MRT-sicher“ und die Elektrode als „nicht MRT-getestet“ eingestuft ist) k-MRT-Untersuchungen sicher durchgeführt werden können [5]. Es muss hierbei betont werden, dass herstellerepezifische Besonderheiten in der Device-Programmierung beachtet werden müssen (insbesondere wenn ältere „unipolare“ Elektroden vorliegen). Somit sollten bei formalen „off-label“-Konstellationen sorgfältige individuelle Nutzen-Risiko-Abwägungen erfolgen und nach jeweiligen Einzelfallentscheidungen auch k-MRT-Untersuchungen durchgeführt werden können.

Präklinische und klinische Studienergebnisse legen nahe, dass für intakte HSM- und ICD-Systeme, die nach dem Jahr

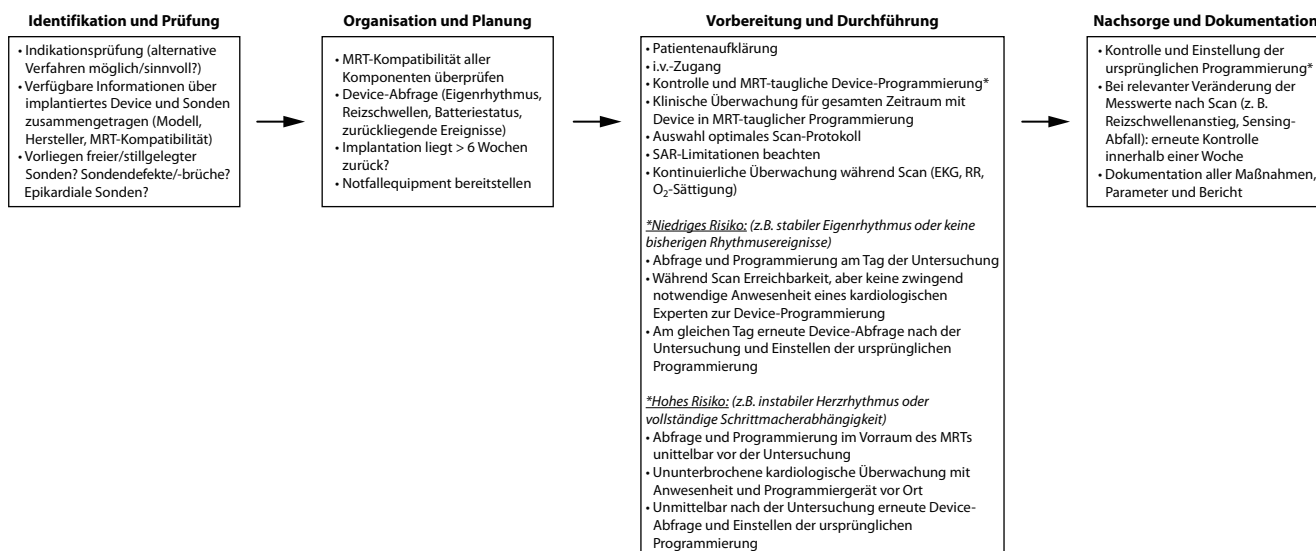


Abb. 1 ▲ Flow-Chart für einen empfohlenen Ablauf einer k-MRT-Untersuchung bei Patienten mit implantiertem kardialen Device

2002 hergestellt wurden und als „nicht MRT-getestet“ eingestuft sind, das Risiko für potenzielle Interaktionen zwischen den Einzelkomponenten der Devices und den elektromagnetischen Komponenten der MRT-Systeme (zumindest bei 1,5T) niedrig ist [5, 6]. Insofern können k-MRT-Untersuchungen auch bei solchen älteren „nicht MRT-getesteten“ HSM- und ICD-Systemen in Anlehnung an neuere „bedingt MRT-sichere“ Systeme sicher durchgeführt werden, wenn die Systeme intakt sind und besondere Sicherheitsvorkehrungen getroffen und -algorithmen eingehalten werden [9, 10, 13].

Wichtig zu beachten ist, dass nach erfolgter Implantation eines HSM/ICDs ein zeitlicher Mindestabstand (meistens mindestens 6 Wochen) vor der Durchführung einer (k-)MRT-Untersuchung einzuhalten ist, um eine ausreichende Wundheilung und Stabilisierung der Elektroden zu gewährleisten. Für genaue Angaben müssen dabei die spezifischen Richtlinien der jeweiligen Hersteller beachtet werden.

Eine besondere Risikoeinschätzung muss im Fall von stillgelegten bzw. gekappten (älteren) Elektroden („abandoned leads“) erfolgen, die nicht mehr an das Aggregat angeschlossen sind. In einer solchen Konstellation ist das Risiko für eine Erwärmung der (stillgelegten) Elektrodenspitze aufgrund von Interaktionen mit Hochfrequenzimpulsen deutlich erhöht. Aktuelle klinische Studienergebnisse

zeigen jedoch, dass auch bei stillgelegten Elektroden nach sorgfältiger Nutzen-Risiko-Analyse (unter Berücksichtigung diverser Aspekte wie Länge, Material der Kappe am proximalen Ende und Position der stillgelegten Elektrode) eine k-MRT-Untersuchung zumindest auf 1,5T-MRT-Systemen im Einzelfall sicher durchgeführt werden kann [8]. Hierbei sollte allerdings jeweils die Indikationsstellung zur k-MRT-Untersuchung streng geprüft werden und ggf. sollten alternative Bildgebungsmethoden zur Diagnosesicherung und/oder Therapieüberwachung zum Einsatz kommen. Im Fall einer Entscheidung für die Durchführung einer k-MRT-Bildgebung sollte für eine kürzestmögliche Scanzeit mit damit verbundener größtmöglicher Patientensicherheit das Untersuchungsprotokoll entsprechend auf die Fragestellung fokussiert und optimiert sein, weswegen auch hier ein klinisch-kardiologisches Fachwissen unabdingbar ist.

Aufgrund der räumlichen Nähe insbesondere von linksseitig implantierten Device-Aggregaten ist das Artefaktisiko im Rahmen einer k-MRT-Untersuchung erhöht [14]. Hierbei muss beachtet werden, dass das Ausmaß der Aggregatbedingten Bildartefakte in Abhängigkeit von der gewählten MRT-Sequenz sehr unterschiedlich ausfallen kann und hilfreiche Ansätze zur Artefaktreduktion und Bildoptimierung zur Verfügung stehen [14–16].

Das magnetisierbare Material der Device-Aggregate kann zu Verzerrungen bzw. Inhomogenitäten des statischen Magnetfeldes führen und konsekutiv zu Störungen bzw. Ungenauigkeiten (Phasenabweichungen bzw. -inkohärenzen, „Off-resonance“-Artefakte) der Hochfrequenzimpulse. Je größer der räumliche Abstand zwischen dem Aggregat und der Ventrikel Ebene des Herzens ist, desto geringer beeinflussen diese „Off-resonance“-Artefakte die Herzbildgebung. Daher führen rechtspectorale Aggregate seltener zu relevanten Bildartefakten, während linksseitig implantierte Systeme die größten Artefakte für die k-MRT-Bildgebung hervorrufen. Die Verwendung optimierter MRT-Protokolle ist empfehlenswert. K-MRT-Aufnahmen bei Device-Patienten sollten bevorzugt in Inspiration erfolgen, da in dieser Atemphase der Abstand zwischen Device-Aggregat und der Ventrikel Ebene am größten ist.

Derzeit erfolgen Cine-Aufnahmen in der Regel mittels spezieller Gradienten-Echo-Sequenzen, die eine sog. Refokussierung der verbleibenden Transversal-Magnetisierung beinhalten. Diese Sequenzen ermöglichen einen hohen Signalkontrast zwischen Myokard und blutgefülltem Cavum, weisen aber eine sehr hohe „specific absorption rate“ (SAR) auf und sind besonders anfällig für „Off-resonance“-Artefakte. Daher sollte bei ausgeprägten Bildartefakten in der klassischen Cine-

Bildgebung auf ältere Gradienten-Echo-Sequenzen mit sog. Auslöschung der verbleibenden Transversal-Magnetisierung („spoiled gradient echo“) ausgewichen werden [7, 8]. Zudem empfiehlt sich die vorherige KM-Gabe, da GBCA ebenfalls die o. a. ungünstigen Phasenabweichungen etwas reduzieren können [15]. Das gleiche Vorgehen empfiehlt sich auch für Perfusionssequenzen im Rahmen von Stress-k-MRT-Untersuchungen: Hier ermöglichen „spoiled gradient echo“-basierte Perfusionsprotokolle deutlich geringere Bildartefakte und in der Regel eine sehr gute Beurteilbarkeit auch bei Device-Patienten [14, 15].

Device-bedingte Phasenverschiebungen führen auch bei LGE-Sequenzen dazu, dass nur durch Einsatz eines 180°-Inversionspulses mit „breiter“ Bandbreite („wide-band“) eine ausreichende Nullung des gesunden Myokards erzielt werden kann. Solche „wide-band“-LGE-Sequenzen stehen mittlerweile auf vielen MRT-Systemen zur Verfügung und ermöglichen eine optimierte LGE-Bildgebung mit weniger Artefakt-überlagerten Segmenten für die meisten Device-Patienten [14, 15].

Für genauere und umfassendere Informationen hinsichtlich des Umgangs mit Devices und der Optimierung der Bildqualität bei Device-Patienten verweisen wir auf die bereits publizierten Empfehlungen [9, 10, 12].

Voraussetzungen Personal-kompetenz

Basis einer hoch qualifizierten kardiologischen Patientenversorgung ist eine curriculare und zertifizierte Weiterbildung. Die Weiterbildungsordnung von 2018 hat die Pflicht für alle angehenden Fachärztinnen und Fachärzte für Kardiologie definiert, sich im Bereich der k-MRT weiterzubilden mit einer Mindestanzahl von insgesamt 50 k-MRT-Fällen. Nach Erlangung des Facharztstitels besteht die Möglichkeit der Erlangung der Zusatzqualifikation „Kardiale Magnetresonanztomographie“ über die Fachgesellschaft DGK oder die Zusatzweiterbildung „Kardiale Magnetresonanztomographie“ über die Landesärztekammern (LÄK).

Details der curricularen Weiterbildung können dem „Update Curriculum Kardiale Magnetresonanztomographie“ [17, 18]

entnommen werden. Es besteht die Möglichkeit, in drei unterschiedlichen Zertifizierungsstufen Kenntnisse zu erlangen. Dabei muss die Ausbildung in einem entsprechend qualifizierten Zentrum durchgeführt werden, das die Menge und Qualität der geforderten Untersuchungen garantieren kann. Für den Nachweis der Personalkompetenz ist es notwendig, Nachweise über Präsenz-, Online- oder Falldatenweiterbildung bei der Zertifizierungskommission einzureichen (s. auch: <https://curricula.dgk.org/k-mrt/>) [17, 19]. Des Weiteren müssen ausgefüllte Logbücher mit Untersuchungsnachweisen sowie Bescheinigungen der besuchten CME-Weiterbildungen im Bereich k-MRT vorliegen.

Im Rahmen der curricularen Weiterbildung soll dabei eine Mindestzahl von k-MRT-Untersuchungen erbracht werden, einschließlich der Indikationsstellung, Durchführung und Befunderstellung am Herzen und an herznahen Gefäßen. Dabei müssen pathologische k-MRT-Befunde, medikamentöse Stresstests und andere KM-verstärkte Untersuchungen inkludiert sein [17, 18]. Die erste Stufe der k-MRT-Zertifizierung kann bereits während der Weiterbildungszeit zum Facharzt für Innere Medizin und Kardiologie erfolgen. Grundkenntnisse in der kardialen Bildgebung (Echokardiographie und/oder Kardio-CT) sollten vor Beginn der k-MRT-Weiterbildung vorhanden sein, sind aber keine zwingende Voraussetzung. Eine grundlegende Ausbildung in Innerer Medizin und Kardiologie sollte vor der Weiterbildungszeit in der k-MRT in der Stufe 2–3 erfolgt sein, wobei die zumindest teilweise Kenntniserlangung bereits während der Weiterbildungszeit erfolgen kann und sollte. Es sollten dabei wenigstens 2 Jahre Ausbildungszeit in der Inneren Medizin und Kardiologie erfolgt und bereits Grundkenntnisse in der kardialen Bildgebung (Echokardiographie und/oder CT) erlangt worden sein. Zudem müssen Kenntnisse in der Behandlung von akuten internistischen Notfällen (z. B. allergischer Schock, akuter Asthmaanfall, bradykarde und tachykarde Herzrhythmusstörungen) vorhanden sowie ein ACLS-Training absolviert worden sein [17, 18]. Die Curricula der DGK und LÄK entsprechen bislang den europäischen und internationalen Curricula der European Association of

Cardiovascular Imaging (EACVI) und der SCMR [20], weswegen in der Regel DGK-Level-II- und -III-Zertifizierungen nach Prüfung von der EACVI und SCMR levelgleich anerkannt werden können. Gleichzeitig können auch internationale Zertifikate der EACVI oder SCMR auf Antrag bei der DGK levelgleich anerkannt werden.

Unter Voraussetzung der wesentlichen personellen Expertise sollen im Folgenden nun Anwendungsmöglichkeiten der k-MRT zur periprozeduralen Planung in der Kardiologie beleuchtet werden.

„MR-guided“ Koronarintervention (Vitalität)

Mit der LGE-Technik verfügt die k-MRT über ein nichtinvasives, strahlenfreies Verfahren mit hoher räumlicher Auflösung zur optimalen Differenzierung von gesundem und pathologisch verändertem Myokard. Pathophysiologisch kommt es sowohl in der akuten Phase einer Myokardnekrose durch eine Membranschädigung als auch in der chronischen Phase einer Narbe zu einer Vergrößerung des extrazellulären Raumes, in dem extrazelluläre GBCA verzögert und vorübergehend eine erhöhte Konzentration aufweisen, was zu einer erhöhten Signalintensität bei Anwendung T1-gewichteter Inversion-Recovery-Sequenzen führt. Geschädigtes Myokard erscheint in der Folge signalintensiv und gut kontrastiert im Vergleich zu gesundem Myokard. Typische Verteilungsmuster des LGE weisen meist auf die zugrunde liegende Myokardpathologie hin, wobei ischämische Myokardschäden subendokardial beginnen und bis hin zur Transmuralität voranschreiten können.

In den ersten Tagen nach akutem Myokardinfarkt können darüber hinaus bei ausgedehnten und transmuralen Infarkten Areale mikrovaskulärer Obstruktion, die sich signalarm innerhalb des signalintensiven LGE darstellen und mit einem schlechten kardialen Outcome assoziiert sind, nachweisen lassen [21]. Außerdem können Infarktkomplikationen wie eine rechtsventrikuläre Beteiligung, (ventrikuläre) Thromben, Aneurysmbildung, Ventrikelseptumdefekte, Pseudoaneurysmen, Papillarmuskelbeteiligung mit Mitralklappeninsuffizienz oder Perikardergüsse dargestellt werden. Über die finale

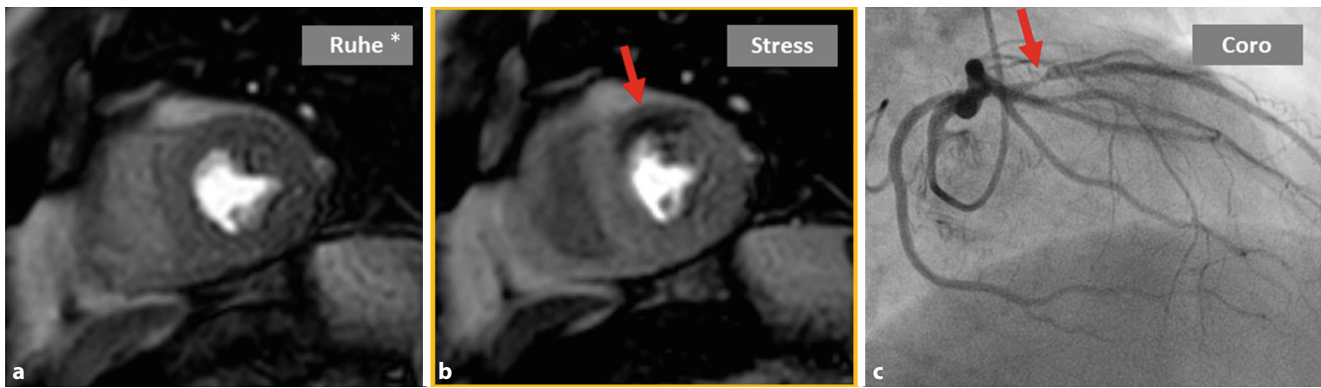


Abb. 2 ▲ Häodynamisch relevante Koronarstenose im Stress-MRT. Kurzachsenaufnahmen in Ruhe (a) und unter Stress (b, gelber Rahmen). Unter Stress zeigt sich im Bereich der Vorderwand ein Perfusionsdefizit (roter Pfeil). Korrelierend zeigt sich in der Koronarangiographie (c) eine hochgradige Stenose des Ramus interventricularis anterior (RIVA). Sternchen: Ruheuntersuchungen sind bei klassischer Belastungsuntersuchung nicht zwingend erforderlich [3, 21]. (Mit Dank an A. Yilmaz für die Bereitstellung der Bilder)

Ausdehnung der Infarktzone lässt sich unter Kenntnis der „area at risk“ der Anteil durch Intervention „geretteten“ Myokards („myocardial salvage“) berechnen. Akute Koronarsyndrome mit invasivem Ausschluss einer (häodynamisch relevanten) koronaren Herzerkrankung (KHK) können anschließend mithilfe der k-MRT aufgrund des Nachweises eines akuten Ödems in T2-gewichteten Sequenzen und/oder dem Vorliegen von LGE weiter als „myocardial infarction with non-obstructive coronary arteries“ (MINOCA), Myokarditis oder Takotsubo-Kardiomyopathie differenziert werden.

„MR-guided“ Koronarintervention (Belastungsuntersuchungen)

Die Diagnostik einer funktionell relevanten KHK unter Anwendung der k-MRT stützt sich auf die funktionelle Ischämiediagnostik mittels Erfassung der Myokardperfusion unter Vasodilatatorstress. Zudem ermöglicht die Gabe von GBCA die Beurteilung der Myokardvitalität.

Vor Beginn der pharmakologischen Stimulation erfolgen die Evaluation der LV-Pumpfunktion und der Volumina in Ruhebedingungen. Die myokardiale Kontraktilität und Wandbewegung wird in der klinischen Routine typischerweise visuell anhand einer semiquantitativen Skala (Normo-, Hypo-, A- bzw. Dyskinesie) in den verschiedenen Myokardsegmenten evaluiert. Umfangreiche Volumetrie und eine quantitative Erfassung der myokardialen Deformation („strain“) kann

mittels kommerziell erhältlicher Software durchgeführt werden. Zur Evaluation der myokardialen Durchblutung werden im Rahmen der Vasodilatator-Stress-MRT Perfusionsaufnahmen unter Belastung (intravenöse Gabe von 140 µg/kgKG/min Adenosin bzw. 400 µg Regadenoson) akquiriert. Eine Steigerung der Adenosindosis auf bis 210 µg/kgKG/min ist als effizient bei Non-Respondern publiziert, muss aber sorgfältig abgewogen werden, da es oberhalb der zugelassenen Dosis liegt. Das Prinzip der Adenosinstimulation beruht auf einem medikamentös induzierten „Steal-Phänomen“ an verengten Koronargefäßen, an denen eine weitere Vasodilatation in der Regel nicht möglich ist. Im Versorgungsgebiet einer häodynamisch relevanten Stenose kommt es somit zur verzögerten bzw. reduzierten Perfusion, wodurch das Signal im Vergleich zu dem benachbarten Myokard vermindert ausfällt (■ Abb. 2). Die Evaluation der Myokardperfusion erfolgt mittels einer T1-gewichteten Gradientenechosequenz 3–6 min (je nach klinischer Effektivwirkung) unter einer laufenden Adenosin-Stimulation. Kontraindikationen für eine Adenosin-Gabe sind vorbekannte Überempfindlichkeiten, AV-Block II° oder III° sowie eine schwere COPD oder Asthma bronchiale (hierbei vorzugsweise Verwendung von Regadenoson). Zum Ausschluss o.g. höhergradiger AV-Blockierungen sollte daher im Vorfeld ein 12-Kanal-EKG geschrieben und fachärztlich befundet werden. Für die Aufnahmen ist zudem die intravenöse Applikation von GBCA erforderlich.

Liegt eine häodynamisch relevante Koronarstenose vor, kommt es zu einem verspäteten Anstieg der Signalintensität des betroffenen Myokards im Vergleich zu den gesunden, normal durchbluteten Arealen. Typischerweise erfolgt in der klinischen Routine eine rein visuelle oder semiquantitative Auswertung in 16 Myokardsegmenten. Dies dient als Grundlage zur Erkennung einer funktionell relevanten KHK. Ausführliche Scanprotokolle und Standardinterpretationen sind in Konsensdokumenten veröffentlicht [3, 22]. Im Rahmen quantitativer Perfusionsanalysen kommen Dual-Bolus- oder Dual-Sequenz-Techniken zum Einsatz, diese variieren wie die Quantifizierungstools selbst bei der Interpretation jedoch z.T. deutlich, sodass diese Analysetechniken derzeit vor allem der Forschung vorbehalten sind.

Mithilfe von LGE-Aufnahmen kann eine myokardiale Vernarbung (Fibrose), wie z. B. nach einem abgelaufenen Myokardinfarkt, dargestellt werden. Dabei imponiert das chronisch vernarbte Myokard deutlich signalintensiver verglichen mit dem gesunden Gewebe. Der Vergleich der Stress-Perfusionsmessungen mit den korrespondierenden LGE-Aufnahmen erlaubt dabei den Nachweis einer Perfusionsstörung im vitalen (nicht vernarbten) Myokardgewebe. Die k-MRT-basierte Vasodilatatorbelastung in Kombination mit der LGE-Darstellung ist somit richtungweisend für die Diagnose einer reversiblen Ischämie und maßgeblich für die Indikationsstellung zur Revaskularisation. In Segmenten mit induzierbarer myokardialer Ischämie und er-

haltener Vitalität sollte bei entsprechender klinischer Konstellation mit pektanginösen Beschwerden bzw. bei Patienten mit eingeschränkter Ventrikelfunktion aus prognostischer Indikation eine koronare Revaskularisation angestrebt werden. Der Stellenwert der Vasodilatatore-Stress-k-MRT ist dabei sowohl für die diagnostische Klassifikation als auch für die Risikostratifizierung von Patienten mit KHK in einer Vielzahl von Studien hervorgehoben worden [23]. Die Stressperfluationsanalyse mittels k-MRT kann somit als entscheidender Gatekeeper zur invasiven Koronarangiographie fungieren.

Bei chronischem Koronarsyndrom ist die LGE-basierte transmurale Ausdehnung der Infarkt Narbe Prädiktor für die Erholung der systolischen linksventrikulären Funktion nach Myokardrevaskularisation. Dabei ist die Wahrscheinlichkeit für eine Verbesserung der Myokardfunktion nach Intervention bei subendokardialen Narben von weniger als 25 % Transmuralität hoch, bei Narbe von mehr als 75 % Transmuralität hingegen gering. Im Bereich von 25- bis 75 %iger Transmuralität lässt sich die prognostische Aussagekraft für eine Verbesserung der systolischen Funktion durch das Ansprechen auf niedrig dosierte pharmakologische Belastung mit Dobutamin erhöhen.

Bei chronischen Verschlüssen (CTO) der Koronararterien sind Interventionen mit besonderen Anforderungen an Indikationsstellung, Expertise, Material, Komplikationsmanagement und zeitlichen Aufwand verbunden. Sowohl der Nachweis einer Ischämie als auch eine noch ausreichend vorhandene Vitalität im Versorgungsgebiet der CTO helfen bei der Interventionsplanung [24]. Eine Infarkttransmuralität von $\leq 50\%$ gilt dabei als Cut-off für eine relevante Erholung der LV-Funktion nach CTO-Intervention.

Bei Patienten mit Angina pectoris und unbekanntem Koronarstatus ist die k-MRT ein ideales Diagnostikum zur Ursachenabklärung. Zuvor ist mit dem Patienten die Notwendigkeit einer sich anschließenden invasiven Koronardiagnostik/-intervention aus symptomatischer bzw. prognostischer Indikation im Falle des Nachweises von ischämischen Narben und/oder Ischämie zu besprechen. Die Kenntnis der Koronarangiographie ist darüber hinaus

essenziell, um die Befunde der Stress-k-MRT in einem multimodalen Kontext korrekt zu interpretieren und für die weitere Diagnostik und Therapie patienten- und nicht methodenzentriert zu bewerten. Auch bei fehlendem Ischämienachweis im k-MRT muss an die Möglichkeit einer mikrovaskulären Dysfunktion mit prognostischer Implikation gedacht werden, die sich im k-MRT (derzeit noch) der Detektion entzieht, jedoch invasiv nachgewiesen werden kann. Im Sinne einer ganzheitlichen Therapie ist es das Ziel, den Patienten unter Würdigung der klinischen Symptome, Parameter der verschiedenen Untersuchungsbefunde (wie z.B. EKG-Interpretation, echokardiographische Befunde, k-MRT, invasive Koronarangiographie, Komorbiditäten), Komplexität und damit Komplikationsrate der Revaskularisationsstrategie, des möglichen Nutzens der Intervention (symptomatisch, prognostisch) sowie der Patientenwünsche fachkardiologisch kompetent zu beraten und in den Entscheidungsprozess einzubeziehen. Im Falle einer Revaskularisation sollte des Weiteren bei komplexer Koronar Anatomie und/oder -stenosierung die Entscheidung einer interventionellen vs. chirurgischen Revaskularisation gemeinsam im Heart Team evaluiert werden [25, 26].

„MR-guided“ elektrophysiologische Indikationsstellungen, Intervention, intraprozedurale Therapiesteuerung und prozedurale Erfolgskontrolle

In der aktuell gültigen Leitlinie der ESC zur Indikationsstellung einer primärprophylaktischen ICD-Implantation wird die Bedeutung der kardialen Bildgebung insbesondere mittels k-MRT betont [27]. So wird das Vorhandensein einer ventrikulären Fibrose als Risikofaktor für das Auftreten eines plötzlichen Herztodes bei Patienten mit nichtischämischen Kardiomyopathien gewertet ähnlich wie der Nachweis bekannter, pathogener Mutationen in der genetischen Analyse. Folglich wird in der Indikationsstellung für die Implantation eines ICDs zunehmend von einer alleinigen Dichotomisierung in „LVEF > oder $\leq 35\%$ “ Abstand genommen und ein individualisiertes Vorgehen im Sinne einer pa-

tientenspezifischen Therapie vorgeschlagen. Die Identifizierung und Quantifizierung von LGE in der k-MRT ist dabei ein von den Leitlinien empfohlener wesentlicher Bestandteil der Risikostratifizierung für die Evaluation einer ICD-Implantation bei verschiedenen Kardiomyopathien (HCM, DCM, ARCV) oder auch bei neuromuskulären Erkrankungen (beispielsweise Muskeldystrophie) [28]. Auch in der Risikostratifizierung für das Auftreten von malignen Arrhythmien und der damit verbundenen Notwendigkeit einer primärprophylaktischen ICD-Implantation bei inflammatorischen Erkrankungen wie der Myokarditis oder der Sarkoidose spielt die LGE-Quantifizierung eine wichtige Rolle. Zu beachten ist dabei, dass insbesondere bei Myokarditiden eine entsprechende prognostische LGE-Analyse erst nach Abklingen der akuten Inflammation sinnvoll ist. Grundsätzlich ist bei bestehender Kardiomyopathie eine k-MRT-Bildgebung vor einer möglichen ICD-Implantation anzuraten, da die Bildqualität und somit die diagnostische Aussagekraft nach erfolgter Implantation meist etwas eingeschränkter ist. Im Beispiel der **Abb. 3** werden verschiedene Narben/Fibrosemuster dargestellt – häufig trägt die routinemäßige bildgebende Diagnostik mittels k-MRT gleichzeitig auch zur Diagnosefindung bei.

Der aktuelle Stellenwert der k-MRT-Untersuchung in der präprozeduralen Planung von ablativen Eingriffen beschränkt sich aktuell weitgehend auf die Bestimmung der Lokalisation und Ausdehnung der strukturellen Myokardschädigung vor VT-Abationen. Hier können vor allem die LGE-Sequenzen genutzt werden, um präprozedural das Schädigungsmuster und die genaue Lokalisation zu bestimmen. Insbesondere das Vorhandensein eines epikardialen Substrats ist in diesem Zusammenhang von Bedeutung, da hierdurch die praktische Prozedurplanung (endokardiales Mapping, Heparinisierung, ggf. chirurgischer Zugang bei voroperierten Patienten) entscheidend beeinflusst werden kann.

In mehreren Studien konnte gezeigt werden, dass die Informationen über die strukturellen Veränderungen der Ventrikel mittels k-MRT die Ergebnisse der Katheterablation positiv beeinflussen können [29]. Die k-MRT gesteuerte Ablation geht somit

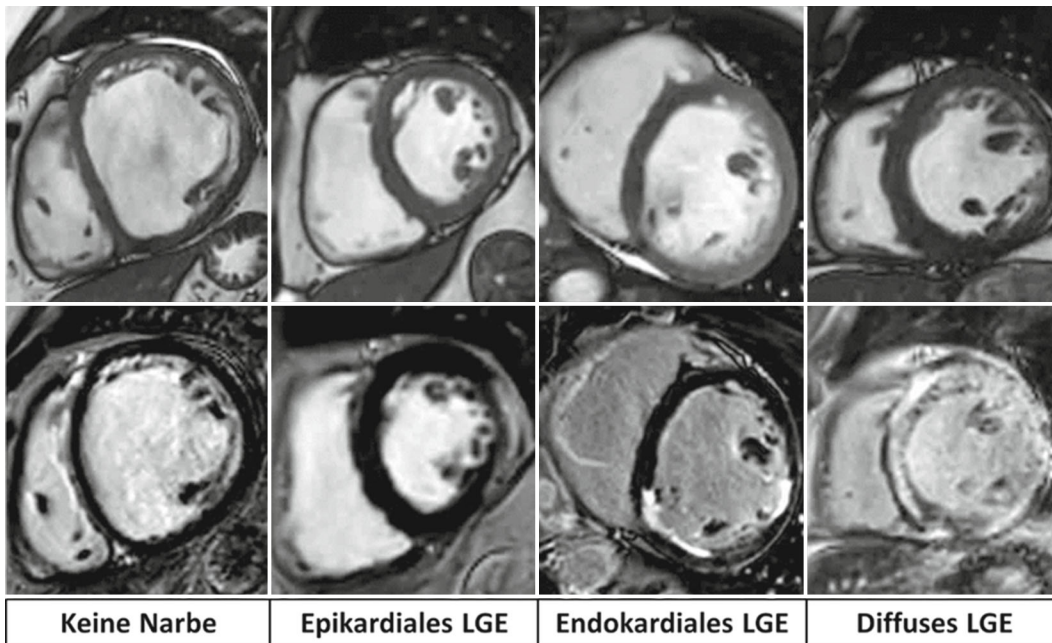


Abb. 3 ◀ Verschiedene Morphologien (*obere Reihe*) und Verteilungsmuster des Late Gadolinium Enhancements (LGE) (*untere Reihe*) bei unterschiedlichen Grunderkrankungen. *V.l.n.r.*: dilatative Kardiomyopathie ohne Nachweis einer Vernarbung, rein epikardiales Narbenmuster wie bei abgelaufener Myokarditis, rein endokardiales LGE bei ischämischer Kardiomyopathie und diffuses Verteilungsmuster bei kardialer Amyloidose. (Mit Dank an C. Jahnke und I. Paetsch für die Bereitstellung der Bilder)

häufig mit einer geringeren Prozedurdauer im Vergleich zur Mapping/Induktionsbasierten VT-Ablation einher.

Katheterinterventionen in der MRT-Suite

Die konsequenteste Form, um die potenziellen Vorteile der k-MRT-Bildgebung in einen Nutzen für den Patienten zu überführen, ist die Verlagerung der Katheterablation in das Interventions-MRT selbst. Hierbei werden die Informationen der Bildgebung nicht erst in ein konventionelles, fluoroskopisches Katheterlabor über ein 3D-Mappingsystem übertragen, sondern der Eingriff wird am Ort der Bildgebung durchgeführt [30]. Durch hohen technischen Aufwand, die gesamten notwendigen Apparaturen wie Ablationsgenerator, EP-Recordingsystem, Katheter etc. MRT-tauglich umzugestalten, ist es schließlich gelungen, die Machbarkeit und Sicherheit des Vorgehens bei aktuell noch recht unaufwendig behandelbaren Rhythmusstörungen wie dem rechtsatrialen, Isthmus-abhängigen Vorhofflattern zu zeigen (▣ **Abb. 4**; [31]). Hierbei wird eine 3D-Rekonstruktion der Vorhöfe zur Navigation des Katheters genutzt – mögliche Veränderungen der Myokardtextur könnten dem Untersucher also direkt angezeigt werden und die mögliche Fehlerquelle durch unpräzise Fusionierung im konventionellen

Laborsetting entfällt. Dennoch ist das Verfahren weiterhin in einem frühen Stadium und wird noch nicht als weitverbreitetes klinisch etabliertes Verfahren eingesetzt.

„MR-guided“ Klappenintervention

Mit steigender Inzidenz von Herzklappenkrankungen hat auch die Zahl der kathetergestützten Klappeninterventionen in den vergangenen Jahren stetig zugenommen und wird künftig voraussichtlich weiter steigen. Dazu trägt einerseits die evidenzbasierte Ausweitung der Indikationsstellungen bei, andererseits entwickeln sich gleichzeitig auch immer neue Klappenreparatur- und -ersatzverfahren. Dies hat zur Folge, dass das Patientenkollektiv, welches einer Klappenintervention unterzogen werden kann, immer umfangreicher und heterogener wird. Entsprechend sind eine präzise Diagnostik und Risikoprädiktion im Rahmen der periinterventionellen Planung für eine optimale Patientenversorgung und den Erfolg der Behandlung essenziell. Die k-MRT kann hierbei wichtige Informationen zur Bewertung von Klappenfunktion und -morphologie aber auch zur Beurteilung der myokardialen Funktion und Struktur vor und nach Intervention liefern und somit wesentlich zur Planung von Interventionsstrategien beitragen sowie Verlaufskontrollen nach Intervention möglich machen.

Konkret erlaubt die k-MRT eine präzise morphologische Klappenbeurteilung und planimetrische Messung von effektiven Klappenöffnungsflächen beispielsweise bei stenotischen Veränderungen. Zudem können Regurgitationsvolumina genau bestimmt werden und bei der Quantifizierung einer Insuffizienz vor allem bei uneindeutigen oder diskrepanten echokardiographischen Untersuchungen Klarheit schaffen. Insbesondere bei der Evaluation von Trikuspidalklappenvitien kommt der k-MRT-Bildgebung als Goldstandard zur Beurteilung rechtsventrikulärer und -atrialer Volumina und Funktion eine wichtige Bedeutung zu. Bei Patienten mit primärer Mitralklappeninsuffizienz konnte ebenfalls bereits gezeigt werden, dass die MRT-basierte Quantifizierung der Insuffizienz eine bessere Therapiesteuerung ermöglicht als echokardiographische Analysen [32]. K-MRT-basierte kontrastmittelfreie direkte und exakt lokalisierte Flussmessungen können darüber hinaus eine bessere Visualisierung von dynamischen Blutflüssen ermöglichen und auf diese Weise beispielsweise bei echokardiographisch eingeschränkt beurteilbaren Regurgitationsjets neben der Quantifizierung auch zur Ursachenabklärung (primär vs. sekundär) vor einer möglichen Intervention beitragen. Bei Stenosen der Taschenklappen kann Flussmessung-basiert auch die Evaluation möglicher subval-

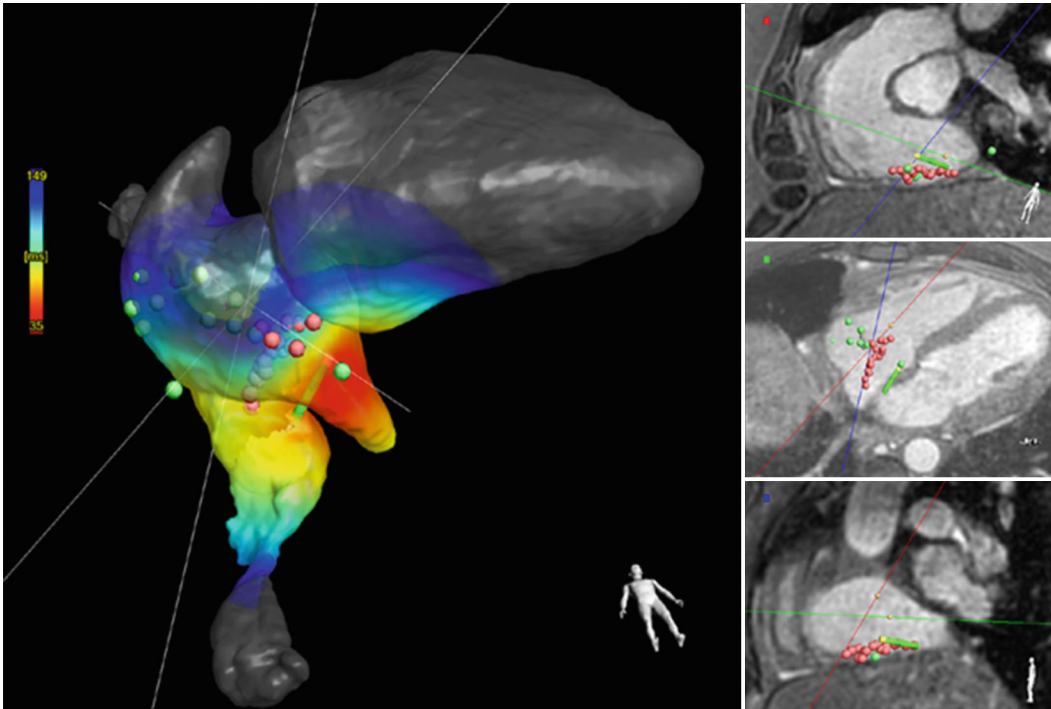


Abb. 4 ◀ Ablation von typischem Vorhofflattern in einem k-MRT-Interventionslabor. *Links:* rechter Ventrikel, rechter Vorhof und untere Hohlvene von unten; *rechts:* Ablationskatheter (*grün*) und Ablationsstellen (*rot*) in orthogonalen Ansichten. (Mit Dank an P. Sommer für die Bereitstellung der Bilder)

ulärer Stenosekomponenten erfolgen, wenn eine echokardiographische Differenzierung in diesem Zusammenhang nur eingeschränkt möglich ist (▣ **Abb. 5**). Durch eine höhere Reproduzierbarkeit von Regurgitations- und Flussanalysen ist die k-MRT-Bildgebung ebenfalls gut für Verlaufskontrollen von Klappenvitien geeignet und kann auf diese Weise nicht nur bei der Steuerung des richtigen Interventionszeitpunktes helfen [33], sondern auch nach durchgeführter Intervention wichtige Beurteilungen ermöglichen. So kann beispielsweise nach erfolgtem Transkatheter-Edge-to-Edge-Repair (TEER)-Verfahren eine verbleibende Insuffizienz, die sich in der Echokardiographie häufig mit mehreren z. T. schwer anlotbaren exzentrischen Jets und Artefakten durch eingebrachtes Fremdmaterial präsentiert, mittels k-MRT präzise reevaluiert werden.

Zudem kann eine detaillierte Darstellung und somit ein dreidimensionaler Überblick von angrenzenden anatomischen Strukturen (z. B. links- bzw. rechtsventrikulärer Ausflusstrakt, Aorta ascendens, Pulmonalvenen) ermöglicht werden und dadurch wichtige Informationen vor einer Klappenintervention liefern. In diesem Zusammenhang konnte bereits die Gleichwertigkeit der k-MRT zur Planung einer interventionellen Aortenklappener-

satzprozedur nachgewiesen werden und kann daher als strahlenfreie Alternative zum Planungs-CT in Betracht gezogen werden [34]. Neben der Beurteilung von Größe und Form des Aortenklappenannulus sowie Lage der Koronarostien für die optimale Klappenprothesenauswahl kann auch die Anatomie der gesamten Aorta und der femoralen Zugangsgefäße unter Anwendung von FLASH-Sequenzen dargestellt werden. Die Visualisierung von Kalk in der k-MRT hingegen führt im Vergleich zur CT-Bildgebung a.e. zu einer Unterschätzung der tatsächlichen Kalklast. Auch bei Pulmonalklappenvitien, die häufig im Rahmen von kongenitalen Herzvitien auftreten, ermöglicht die k-MRT bei z. T. komplexerer Anatomie mit mehreren betroffenen Klappen und myokardialen Strukturen wertvolle zusätzliche anatomische und funktionelle Analysen für weitere Prozedurplanungen [35]. Bei höhergradigen Mitralklappeninsuffizienzen kann die k-MRT gestützte Lokalisation und Größenbestimmung des Koronarvenensinus aufgrund der anatomischen Nähe zum Mitralklappenring eine wichtige Rolle spielen, da dieser als Ankerpunkt für katheterbasierte Implantationssysteme zur Rekonstruktion des Mitralklappenrings genutzt werden kann.

Über die anatomische Beurteilung klappennaher Strukturen hinaus ist in diesem Zusammenhang mittels k-MRT ebenfalls beispielsweise eine Analyse und Ausmessung des linken Vorhofhofes oder von Vorhofseptumdefekten möglich, um passende Auswahl und Größe eines kathetergestützten Verschluss-Devices zu ermitteln.

Neben einer morphologischen und funktionellen Klappenbeurteilung liegt ein weiterer Vorteil der k-MRT in der nichtinvasiven Myokarddifferenzierung. K-MRT-Gewebemarker wie das native T1 oder das ECV, welche als Surrogatparameter einer diffusen myokardiale Fibrose etabliert sind, und das LGE zur Darstellung regionaler Fibrosierungen gelten als wichtige Prognosefaktoren und können zur weiterführenden Risikoprädiktion bestimmt werden. Da das Ausmaß von linksventrikulärem Remodelling erheblichen Einfluss auf die kardiale Dynamik und das Erholungspotenzial des Myokards nach einer Klappenintervention haben kann, wird ein Nutzen dieses Parameters bereits als Indikator für die Steuerung des optimalen Klappenersatzzeitpunktes beispielsweise bei Aortenklappenstenosen aber auch höhergradigen Mitralklappeninsuffizienzen diskutiert, zumal sich eine zunehmende myokardiale Fibrosierung bereits vor dem Auftreten von klinischen

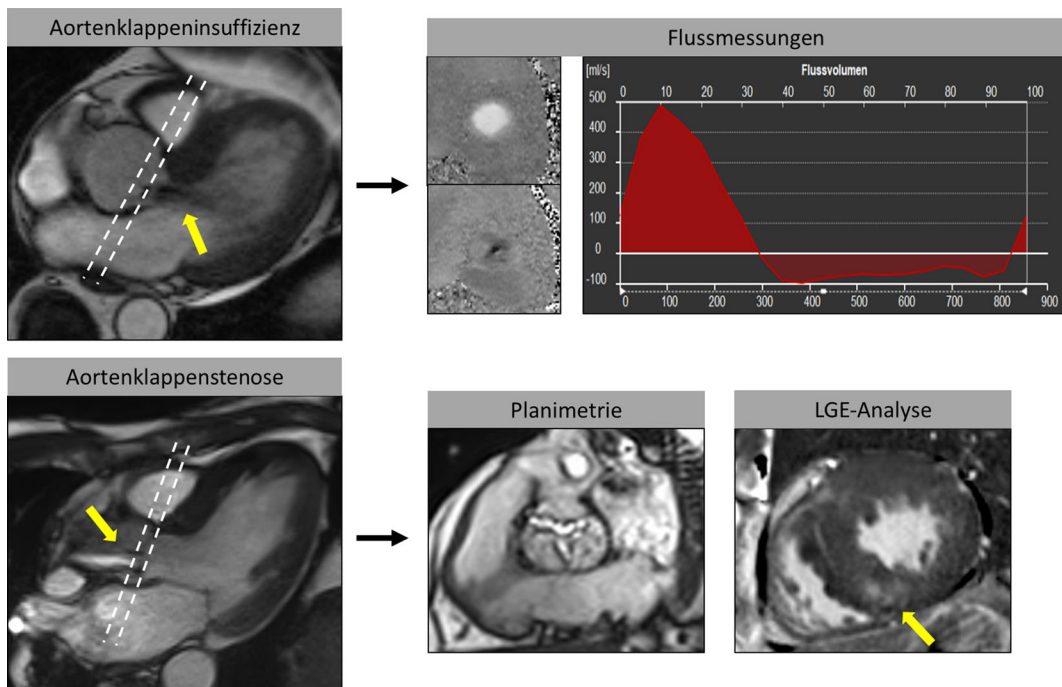


Abb. 5 ◀ K-MRT zur Evaluation von Klappenvitien. Mithilfe von Flussmessungen können exakte Regurgitationsvolumina zur Schweregradbestimmung beispielsweise einer Aortenklappeninsuffizienz (*gelber Pfeil oben links zeigt Insuffizienzjet*) bestimmt werden. Bei Aortenklappenstenosen können neben Flussbeschleunigungen (*gelber Pfeil unten links*) und planimetrischer Analyse auch nichtinvasive Gewebearbeiten (*gelber Pfeil unten rechts zeigt intramyokardiales LGE*) zur Risikostratifizierung erhoben werden

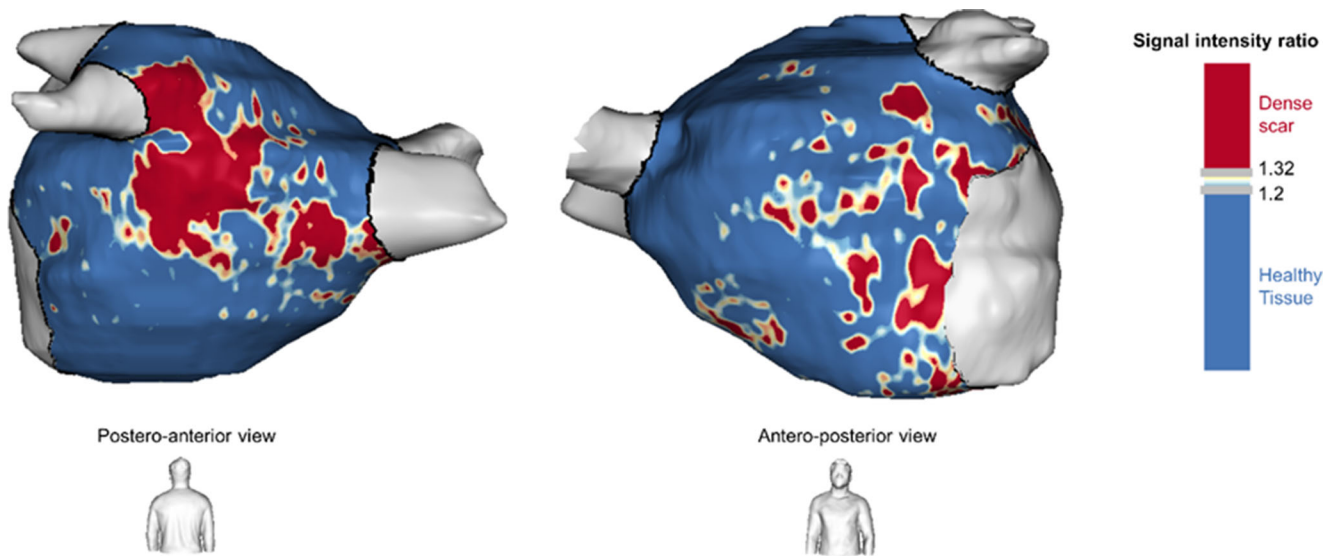


Abb. 6 ▲ Quantifizierung der atrialen Kardiomyopathie durch LGE in einer semiautomatischen Segmentierung mithilfe einer speziellen Software: fibrotische Areale mit Gadolinium-Nachweis in *rot*, die wenig oder nicht veränderten Myokardareale in *blau*. Es ist zu erwarten, dass diese Führung der Substratmodifikation in näherer Zukunft Eingang in die MR-Routine finden wird. (Mit Dank an T. Althoff für die Bereitstellung der Bilder)

Beschwerden manifestieren kann [36, 37]. Nach erfolgter Klappenersatzprozedur oder TEER-Verfahren kann das ECV als Verlaufsparemeter des kardialen Remodellings und somit des Therapieerfolges genutzt werden.

Insbesondere bei höhergradigen Aortenklappenstenosen ist aufgrund einer hohen Komorbidität mit kardialer Amyloidose, die mit deutlich schlechterem Outcome assoziiert ist, ein gleichzeitiges nichtinvasi-

ves MRT-Screening und eine damit einhergehende zusätzliche Risikostratifizierung hinsichtlich des Vorliegens einer Speicherkrankung bei diesem Patientenkollektiv sinnvoll und zumindest für fortgeschrittenere Amyloidablagerungen möglich [38].

Zusammenfassung und Ausblick

Die k-MRT bietet umfangreiche nichtinvasive Analysemöglichkeiten für eine Vielzahl

kardiovaskulärer Erkrankungen und leistet dadurch einen essenziellen Beitrag zur Diagnose- und Therapiesteuerung. Künftige technische Verbesserungen werden weitere Optimierungen der Auflösung, Genauigkeit und Geschwindigkeit der k-MRT-Untersuchungen ermöglichen, und die Integration KI-basierter Software wird zudem Auswerteprozesse noch effizienter in die klinische Routine integrieren können. So sind perspektivisch neben periinterventio-

nellen Untersuchungen auch unmittelbare Verlagerungen kardiologischer Eingriffe in das Interventions-MRT denkbar. Auch Prozedurerfolgskontrollen mithilfe immer differenzierterer funktioneller und quantitativer Analysen (z. B. atriale Läsionskontrollen nach Pulmonalvenenisolation) werden durch technische Weiterentwicklungen schneller und präziser möglich sein.

Zwar konnten diesbezüglich beispielsweise bereits Korrelationen zwischen dem Ausmaß der mittels k-MRT detektierten atrialen Kardiomyopathie und dem Outcome nach Katheterablation von Vorhofflimmern dokumentiert werden [39], die aktive Guidance des Ablationsvorgehens durch die Erkenntnisse der k-MRT konnte jedoch bisher noch keinen nennenswerten Nutzen bringen [40]. Zudem muss einschränkend der aktuell noch recht hohe Zeitaufwand für die semiautomatische Segmentierung und die Bildakquise selbst als Limitation gesehen werden, welche eine flächendeckende Stratifizierung möglicher Ablationskandidaten derzeit einschränkt (▣ Abb. 6).

Durch die allgemein zunehmende klinische Verfügbarkeit und die vielfältigen Anwendungsbereiche der k-MRT steigen auch die Anforderungen an qualifiziertes Fachpersonal, um eine korrekte Indikationsstellung, Durchführung, Überwachung und schließlich Interpretation einer k-MRT-Untersuchung im Kontext anderer kardiologischer Diagnoseverfahren zu ermöglichen. Hierzu benötigte Weiterbildungsstrukturen wurden erfreulicherweise in Deutschland durch die DGK und die Bundesärztekammer im Rahmen der Neufassung der Weiterbildungsordnung 2020 bereits geschaffen.

Im klinischen Kontext ist dabei sowohl bei Indikationsstellung, Befundung und Therapieempfehlung die Einbindung kardiologisch-fachärztlicher Expertise erforderlich, um die k-MRT unter größtmöglicher Patientensicherheit mit optimalem Benefit für die (kardiologische) Versorgung und gleichzeitig ökonomisch effizient einzusetzen.

Korrespondenzadresse



Prof. Dr. J. Schulz-Menger

Charité, Universitätsmedizin Berlin
Experimental and Clinical Research Center,
Gemeinsame Einrichtung von Charité und
Max-Delbrück-Zentrum, Klinik für Kardiologie
und Nephrologie, HELIOS-Klinikum Berlin-
Buch, Berlin und Deutsches Zentrum für
Herzkreislaufforschung (DZHK), Standort Berlin
Berlin, Deutschland
jeanette.schulz-menger@charite.de

Danksagung. Für die freundliche Bereitstellung und Genehmigung von Bildmaterial für Abbildungen danken wir sehr herzlich: Ingo Paetsch und Cosima Jahnke, Herzzentrum Leipzig (▣ Abb. 3); Herz- und Diabeteszentrum NRW, Bad Oeynhausen (▣ Abb. 4); Till Althoff, Universität Barcelona (▣ Abb. 6).

Einhaltung ethischer Richtlinien

Interessenkonflikt. Den Interessenkonflikt der Autoren finden Sie online auf der DGK-Homepage unter <http://leitlinien.dgk.org/> bei der entsprechenden Publikation.

Für diesen Beitrag wurden von den Autor/-innen keine Studien an Menschen oder Tieren durchgeführt. Für die aufgeführten Studien gelten die jeweils dort angegebenen ethischen Richtlinien.

Literatur

1. Schuster A, Thiele H, Katus H et al (2021) Kompetenz und Innovation in der kardiovaskulären MRT: Stellungnahme der Deutschen Gesellschaft für Kardiologie & Herz- und Kreislaufforschung. *Kardiologie* 15:471–479
2. von Knobelsdorff-Brenkenhoff F, Schulz-Menger J (2023) Cardiovascular magnetic resonance in the guidelines of the European Society of Cardiology: a comprehensive summary and update. *J Cardiovasc Magn Reson* 25:42
3. Kramer CM, Barkhausen J, Bucciarelli-Ducci C, Flamm SD, Kim RJ, Nagel E (2020) Standardized cardiovascular magnetic resonance imaging (CMR) protocols: 2020 update. *J Cardiovasc Magn Reson* 22:17
4. Schulz-Menger J, Bluemke DA, Bremerich J et al (2020) Standardized image interpretation and post-processing in cardiovascular magnetic reso-

nance—2020 update: Society for Cardiovascular Magnetic Resonance (SCMR): Board of Trustees Task Force on Standardized Post-Processing. *J Cardiovasc Magn Reson* 22:19

5. Bhuva AN, Moralee R, Brunker T et al (2022) Evidence to support magnetic resonance conditional labelling of all pacemaker and defibrillator leads in patients with cardiac implantable electronic devices. *Eur Heart J* 43:2469–2478
6. Nazarian S, Hansford R, Rahsepar AA et al (2017) Safety of Magnetic Resonance Imaging in Patients with Cardiac Devices. *N Engl J Med* 377:2555–2564
7. Russo RJ, Costa HS, Silva PD et al (2017) Assessing the Risks Associated with MRI in Patients with a Pacemaker or Defibrillator. *N Engl J Med* 376:755–764
8. Schaller RD, Brunker T, Riley MP, Marchlinski FE, Nazarian S, Litt H (2021) Magnetic Resonance Imaging in Patients With Cardiac Implantable Electronic Devices With Abandoned Leads. *JAMA Cardiol* 6:549–556
9. Kim D, Collins JD, White JA et al (2024) SCMR expert consensus statement for cardiovascular magnetic resonance of patients with a cardiac implantable electronic device. *J Cardiovasc Magn Reson* 26:100995
10. Stankovic I, Voigt JU, Burri H et al (2023) Imaging in patients with cardiovascular implantable electronic devices: part 1—imaging before and during device implantation. A clinical consensus statement of the European Association of Cardiovascular Imaging (EACVI) and the European Heart Rhythm Association (EHRA) of the ESC. *Eur Heart J Cardiovasc Imaging* 25:e1–e32
11. Stankovic I, Voigt JU, Burri H et al (2023) Imaging in patients with cardiovascular implantable electronic devices: part 2—imaging after device implantation. A clinical consensus statement of the European Association of Cardiovascular Imaging (EACVI) and the European Heart Rhythm Association (EHRA) of the ESC. *Eur Heart J Cardiovasc Imaging* 25:e33–e54
12. von Knobelsdorff-Brenkenhoff F, Bauer WR, Deneke T et al (2019) Empfehlungen zu kardialen MRT-Untersuchungen bei Patienten mit Herzschrittmachern und implantierbaren Kardioverter-Defibrillatoren. *Kardiologie* 13:75–86
13. Sommer T, Bauer W, Fischbach K et al (2017) MR-Untersuchungen bei Patienten mit Herzschrittmachern und implantierbaren Kardioverter-Defibrillatoren. *Kardiologie* 11:97–113
14. Holtstiege V, Meier C, Bietenbeck M et al (2020) Clinical experience regarding safety and diagnostic value of cardiovascular magnetic resonance in patients with a subcutaneous implanted cardioverter/defibrillator (S-ICD) at 1.5 T. *J Cardiovasc Magn Reson* 22:35
15. Hilbert S, Jahnke C, Loebe S et al (2018) Cardiovascular magnetic resonance imaging in patients with cardiac implantable electronic devices: a device-dependent imaging strategy for improved image quality. *Eur Heart J Cardiovasc Imaging* 19:1051–1061
16. Hong K, Collins JD, Freed BH et al (2020) Accelerated Wideband Myocardial Perfusion Pulse Sequence with Compressed Sensing Reconstruction for Myocardial Blood Flow Quantification in Patients with a Cardiac Implantable Electronic Device. *Radiol Cardiothorac Imaging* 2:e190114
17. Rolf A, Eitel I, Neizel-Wittke M et al (2023) Update Curriculum Kardiologie Magnetresonanztomographie. *Die Kardiologie* 17:173–185

18. Rolf A, Eitel I, Neizel-Wittke M et al (2024) Erratum zu: Update Curriculum Kardiale Magnetresonanztomographie. *Die Kardiologie* 18:67–73
19. Hashemi D, Doebelin P, Weiss KJ et al (2023) Virtual cardiovascular magnetic resonance training proves feasible and effective: survey data from international participants of the CMR Academy Berlin, Germany. *Eur Heart Journal—imaging Methods Pract* 1:qyad15
20. Nguyen ET, Ordovas K, Herbst P et al (2023) Competency based curriculum for cardiovascular magnetic resonance: A position statement of the Society for Cardiovascular Magnetic Resonance. *J Cardiovasc Magn Reson* 26:100006
21. Frantz S, Hundertmark MJ, Schulz-Menger J, Bengel FM, Bauersachs J (2022) Left ventricular remodelling post-myocardial infarction: pathophysiology, imaging, and novel therapies. *Eur Heart J* 43:2549–2561
22. Hendel RC, Friedrich MG, Schulz-Menger J et al (2016) CMR First-Pass Perfusion for Suspected Inducible Myocardial Ischemia. *JACC Cardiovasc Imaging* 9:1338–1348
23. Knuuti J, Wijns W, Saraste A et al (2020) 2019 ESC Guidelines for the diagnosis and management of chronic coronary syndromes. *Eur Heart J* 41:407–477
24. Melotti E, Belmonte M, Gigante C et al (2022) The Role of Multimodality Imaging for Percutaneous Coronary Intervention in Patients With Chronic Total Occlusions. *Front Cardiovasc Med* 9:823091
25. Rolf A, Schmermund A, Hell MM, Schmitt R, Bernhardt P, Kelle S, Perings C, Achenbach S, Thiele H (2023) Qualitätskriterien für die Erbringung kardialer CT-Leistungen. *Kardiologie* 17:81–94
26. Korosoglou G, Thiele H, Silber S, Schmitz T, Tiefenbacher C, Landmesser U, Helfen A, Nowak B, Bernhardt P, Baldus S, Rolf A (2023) Bedarfs- und leitliniengerechte Diagnostik bei symptomatischer obstruktiver koronarer Herzkrankheit mittels Kardio-CT und MRT. *Kardiologie* 17:406–417
27. Zeppenfeld K, Tfelt-Hansen J, de Riva M et al (2022) ESC Guidelines for the management of patients with ventricular arrhythmias and the prevention of sudden cardiac death. *Eur Heart J* 2022(43):3997–4126
28. Arbelo E, Protonotarios A, Gimeno JR et al (2023) ESC Guidelines for the management of cardiomyopathies. *Eur Heart J* 2023(44):3503–3626
29. Andreu D, Penela D, Acosta J et al (2017) Cardiac magnetic resonance-aided scar dechanneling: Influence on acute and long-term outcomes. *Heart Rhythm* 14:1121–1128
30. Bauer BK, Meier C, Bietenbeck M, Lange PS, Eckardt L, Yilmaz A (2022) Cardiovascular Magnetic Resonance-Guided Radiofrequency Ablation: Where Are We Now? *JACC Clin Electrophysiol* 8:261–274
31. Paetsch I, Sommer P, Jahnke C et al (2019) Clinical workflow and applicability of electrophysiological cardiovascular magnetic resonance-guided radiofrequency ablation of isthmus-dependent atrial flutter. *Eur Heart J Cardiovasc Imaging* 20:147–156
32. Penicka M, Vecera J, Mirica DC, Kotrc M, Kockova R, Van Camp G (2018) Prognostic Implications of Magnetic Resonance-Derived Quantification in Asymptomatic Patients With Organic Mitral Regurgitation: Comparison With Doppler Echocardiography-Derived Integrative Approach. *Circulation* 137:1349–1360
33. Kammerlander AA, Wiesinger M, Duca F et al (2019) Diagnostic and Prognostic Utility of Cardiac Magnetic Resonance Imaging in Aortic Regurgitation. *JACC Cardiovasc Imaging* 12:1474–1483

Position paper of the German Cardiac Society on sectional imaging part II: cardiovascular magnetic resonance imaging for periprocedural planning and performance of cardiac interventions. From the Commission for Clinical Cardiovascular Medicine

Cardiovascular magnetic resonance (CMR) imaging has developed into an established diagnostic tool in cardiovascular medicine providing unique advantages of radiation-free comprehensive morphological, functional and noninvasive tissue quantification analyses. Numerous guideline recommendations already include the implementation of CMR imaging in a variety of clinical pathways while increasing evidence as well as ongoing technological advancements even strengthen and expand the possibilities of its clinical application. At the same time, this requires a certain level of specialized cardiological expertise to ensure an effective utilization of this modality for an optimal patient management in the context of accurate indication assessment, analysis and treatment recommendations. As part of cardiological periprocedural planning, current clinical CMR applications mainly extend to the guidance of coronary interventions, electrophysiological planning as well as management of valvular interventions. This position paper aims to provide an insightful overview of current application possibilities of CMR imaging for periprocedural planning and guidance in interventional cardiology as well as to define recommendations for standardized application and interpretation.

Keywords

Cardiovascular magnetic resonance imaging · Diagnostics · Arrhythmias · Heart valve disease · Cardiac interventions

34. Reindl M, Lechner I, Holzknicht M et al (2023) Cardiac Magnetic Resonance Imaging Versus Computed Tomography to Guide Transcatheter Aortic Valve Replacement: A Randomized, Open-Label, Noninferiority Trial. *Circulation* 148:1220–1230
35. Fogel MA, Anwar S, Broberg C et al (2022) Society for Cardiovascular Magnetic Resonance/ European Society of Cardiovascular Imaging/ American Society of Echocardiography/Society for Pediatric Radiology/North American Society for Cardiovascular Imaging Guidelines for the Use of Cardiac Magnetic Resonance in Pediatric Congenital and Acquired Heart Disease: Endorsed by The American Heart Association. *Circ Cardiovasc Imaging* 15:e14415
36. Everett RJ, Treibel TA, Fukui M et al (2020) Extracellular Myocardial Volume in Patients With Aortic Stenosis. *J Am Coll Cardiol* 75:304–316
37. Kitkungvan D, Yang EY, El Tallawi KC et al (2021) Extracellular Volume in Primary Mitral Regurgitation. *JACC Cardiovasc Imaging* 14:1146–1160
38. Yilmaz A, Bauersachs J, Bengel F et al (2021) Diagnosis and treatment of cardiac amyloidosis: position statement of the German Cardiac Society (DGK). *Clin Res Cardiol* 110:479–506
39. Ferro E, Perez N, Althoff T et al (2023) Magnetic resonance detection of advanced atrial cardiomyopathy increases the risk for atypical atrial flutter occurrence following atrial fibrillation ablation. *Europace* 25:euaad276
40. Marrouche NF, Wazni O, McGann C et al (2022) Effect of MRI-Guided Fibrosis Ablation vs Conventional Catheter Ablation on Atrial Arrhythmia Recurrence in Patients With Persistent Atrial Fibrillation: The DECAAF II Randomized Clinical Trial. *JAMA* 327:2296–2305

Hinweis des Verlags. Der Verlag bleibt in Hinblick auf geografische Zuordnungen und Gebietsbezeichnungen in veröffentlichten Karten und Institutsadressen neutral.